Onkoplastik Meme Koruyucu Cerrahi

Dr. Mustafa Emiroğlu, Dr. Mehmet Burak Öztop

Meme kanseri kadınlarda görülen en sık kanserdir. Yaklaşık olarak kadınlardaki tüm kanserlerin yaklaşık olarak %30 meme kanseri oluşturmaktadır. Ek olarak kadınlarda kanserden ölümlerin %14 i meme kanserine bağlı olarak meydana gelmektedir. Tüm Dünya da her yıl 2.4 milyon yeni meme kanseri olgusu bildirilmiştir (1,2). Meme kanserli hastalarda sağkalım yıllar içerisinde iyileşmekte ve gelişmektedir. Son yirmi yılda meme kanserinden 5 yıllık sağkalım oranları %84.6 dan %90.9 çıkmıştır (3). Onkoplastik meme koruyucu cerrahi (OMKC) tanım olarak kısaca meme kanseri cerrahi tedavisinde plastik cerrahi tekniklerin kullanılması olarak değerlendirilmektedir (4). Son yıllarda bu tanımın sınırları daha da netleştirilmiş onkoplastik meme cerrahisi (OMC) olarak ta sık kullanılan tanım yerini meme kanserinin cerrahi tedavisinde meme koruyucu cerrahi de plastik tekniklerin kullanılması olarak geliştirilmiştir. Sonuç olarak onkoplastik meme koruyucu cerrahi (OMKC) olarak tanımlanmaktadır (5). Mastektomi onarımları ve revizyonları ise meme rekonstrüksiyonları olarak tanımlanmaktadır. Bu yazımızda OMKC tüm yönleriyle ele alınacaktır. Şekil 1 OMKC'nin ilginç bir örneği olan yuvarlak blok tekniğini göstermektedir.

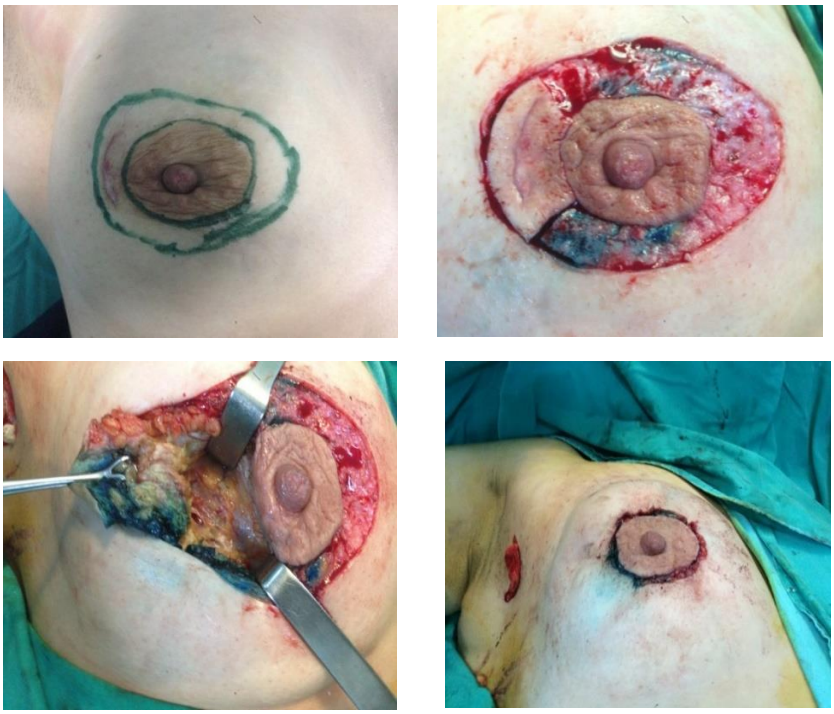

Şekil 1. Yuvarlak blok tekniği ile reeksizyon tekniği (mavi boya ile bekçi lenf düğümü biyopsisi yapılmıştır) (TMHDF Onkoplastik Meme Cerrahisi kitabından)

Yüzyıl önce meme kanserinin devrim niteliğindeki tedavisi radikal mastektomi idi. Yıllar içerisinde cerrahi tedavi memede ve aksilla da büyük değişikliklere neden olmuştur. Giderek daha az meme dokusu (kanser ve etrafındaki sağlam meme dokusu) çıkarılarak tedavi edilir

olmuştur. Meme kanserinin cerrahi tedavisi korunan memede plastik tekniklerin kullanılmasıyla yeniden tanımlanarak OMKC ye evrilmiştir. Günümüzde memeler sadece süt veren ve bebeğin beslenmesinin sağlandığı organ olmanın ötesinde kadını tanımlayan ve tamamlayan yapılardır. Modern Dünya da kadın çekiciliğin en önemli yönlerinden biridir memeler. Dolayısıyla onun korunmasının yan ısıra estetğinin de sağlanması son derece önemlidir. Kişisel deneyimimize göre bu durum yani memelerin estetiğiyle beraber korunması hemen hemen her yaş kadını için oldukça stratejiktir. Onkoplastik meme cerrahisi terminolojisini ilk kez 1994 W.Autretsch çoğunluğu makromastili ve meme kanserli kadınlar için yaptığı onkoplastik meme küçültmelerde oluşan serisini yayınladı ve bu işleme onkoplastik meme cerrahisi olarak tanımlamıştır. Ayni yazar meme kanser cerrahisiyle uğraşan tüm cerrahların onkoplastik teknikleri öğrenip uygulamasının gerekliliğini bildirmiştir (6). İlerleyen zamanlarda meme kanser tedavisindeki adjuvan tedavilerin başarının artmasıyla meme kanserli hastalarda meme estetiğinin yanı sıra yaşam kalitesi de ön plana çıkmıştır. Kişiselleştirilmiş cerrahi tedavinin ta kendisidir OMKC. İlk başlarda bu tekniklerin uygulanmasında temel kaygı; estetik yaklaşımların ve kaygıların onkolojik yaklaşımların önüne geçmesi olmuştur. Ama bu konudaki kaygılar OMKC hekimlerinin onkolojik prensiplerden taviz vermeden bu teknikleri uygulaması ve onkolojik sonuçların MKC ‘ye benzer olmasıyla zamanla aşılmıştır (4,7,8). Günümüzde OMKC uygulamaları, ülkemizde olduğu gibi tüm Dünya’da da oldukça popüler olmuştur. Şekil 2 merkezi yerleşimli tümörde OMKC örneğidir.

Şekil 2. Merkezi yerleşimli tümörlerde eksizyon ve yalancı meme başı oluşumu sonrasında dövme ile renklendirilir (Postop 10. gün) (Dr. Mustafa Emiroğlu arşivi)

Onkoplastik tekniklerin uygulanmasında meme anatomisi temel bilgileri kısaca değinilecektir. Çünkü yapılan işlemlerde bu konu son derece önemli olmaktadır. Memenin süt yapan parankimal yapısı toraks ön duvarındaki yüzeyel fasiyanın ön ve derin yaprakları arasında yer alır. Subkutan alandan başlayıp parankim içinden geçerek derin yaprağa memeyi asan Cooper ligamanları vardır. Özellikle belirtelim yüzeyel fasiyanın ön yaprağı memenin şekillendirilmesinde, dikişlerin geçildiği önemli yapılardır. Yüzeyel fasiyanın ön ve derin dalları memenin alt katlantı yerinde (inferior fold) birleşirler. Burası memenin estetik açıdan önemli sınırlarını oluşturur onun için mümkün olduğunca cerrahi işlem sırasında korunmalıdır. Şekil 3 Memenin vasküleritesini kabaca göstermektedir

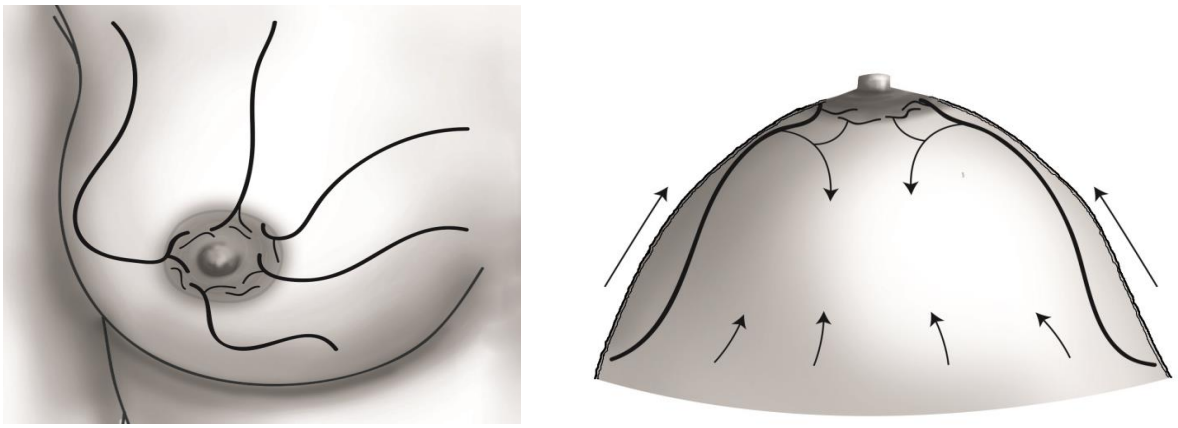

Sekil 3. Meme parankimi ve meme başının kan akımı (TMHDF Onkoplastik Meme Cerrahisi kitabından)

Memenin vasküler yapısını kısaca değinecek olursak; ana arter A. Mamaria internadır ve memenin iç tarafından kanlanmasını güçlü bir şekilde sağlamaktadır. Bu özellikle pedikül seçiminde dikkate alınmalıdır. Diğer arter lateral torasik arterdir. Subklavian arterden çıktıktan sonra aşağıya memenin üst yan kısımlarını kanlanmasını sağlamaktadır. Bu iki büyük arteryel yapı memenin subkutan alanında geniş kollaterallerle birbirine bağlanırlar ve meme parankiminin içine dallar verirler. Bu özellikler parankimal yeniden şekillendirmelerde önemlidir. Temel olarak meme tavandaki arteryal pleksusdan torak duvarına doğru giden damarlardan kanlanmaktadır. Sekil 3 meme arteryal kanlanmasının temel özelliğini göstermektedir. Venler arterleri takip ederler. Hemen belirtelim özellikle areolanın altında geniş bir venöz pleksus vardır. Özellikle onkoplastik meme küçültmelerde bu pleksusun korunması stratejiktir. Meme başının beslenme sorunu olarak bu söz konusu venöz pleksusun zarar görmesiyle oluşan venöz iskemi oluşabilir. Bu anatomik özellik iyi bilinmelidir. Tüm bunlarla beraber torak duvarından gelen interkostal perforan arterler vardır. Bu damarlar memenin kanlanmasına destek olmaktadır (9). Memeye yerleşen kanserlerin dağılımı yapılacak işlemlerde önemlidir. Kanserin yerleşim yeri ve yapılacak işlem meme estetiği açısından değerlidir. Şekil 4‘ de meme de yerleşen kanserlerin sıklık ve yerleşim yerleri görülmektedir.

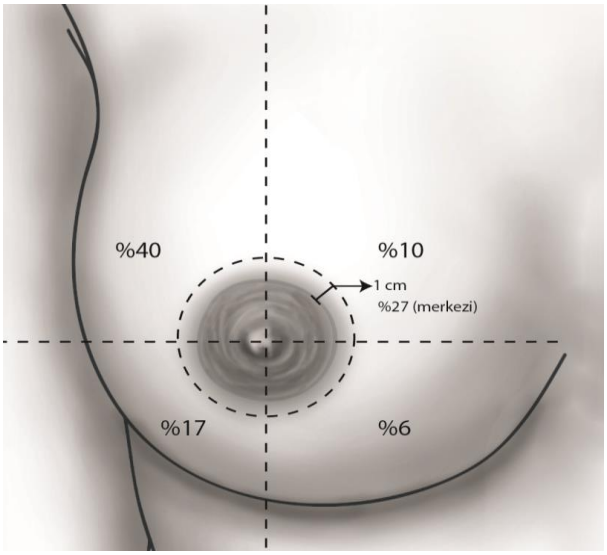

Şekil 4. Kanserin meme kadranlarında yerleşim sıklığı

Meme dış yerleşimli bir organdır. Morfolojik özellikleri yanı sıra büyüklüğü son derece önemlidir. Teknik seçimine etkilidir. Kanser tedavisinde MKC nin en temel endikasyonu Tümör/meme oranıdır. Yani meme volümünün durumudur. Bu açılardan memenin büyüklüğüne bağlı olarak memeler şu şekilde sınıflandırılmaktadır;

Normal meme : 300-400 cm

Hafif büyüme : 450-650 cm

Orta makromasti : 650-850 cm

Makromasti (büyük meme) : >1000 cm

Jigantomasti (Dev meme) : >1500 cm.

Memelerin büyüklüğü ve şekli yaşam boyu değişmektedir. Yapılacak işlemler ve memeye yaklaşım dolayısıyla yaşam boyu biraz daha farklı olabilecektir. Memenin zamanla şeklinin değişmesinde en önemli faktör şüphesiz yerçekimi ve zamanla meme dokusunun gevşemesidir. Memelerin büyüklüğü menstrül siklüs suresince de yaklaşık olarak %10 oranında değişmektedir. Meme parankimi de onkoplastik tekniklerin uygulanmasında önemlidir. İlerleyen yaş ile beraber memenin parankimi azalırken yağ oranı artmaktadır. Bu açılardan yapılan cerrahi işlemlerde olası iyileşme sorunları ve beslenme komlikasyonları açısından dikkat edilmelidir. Meme sarkıklığı (pitozu) memeye yapılacak işlemlerde son derece önemlidir. Yapılacak OMKC için sınıflandırılması ve memenin durumunun incelenmesi gerekmektedir. Ek olarak olası meme başı (areola) fleplerinin seçiminde stratejik bir bulgudur. Şekil 5 de meme sarkıklığının derecesi ve sınıflandırılması görülmektedir.

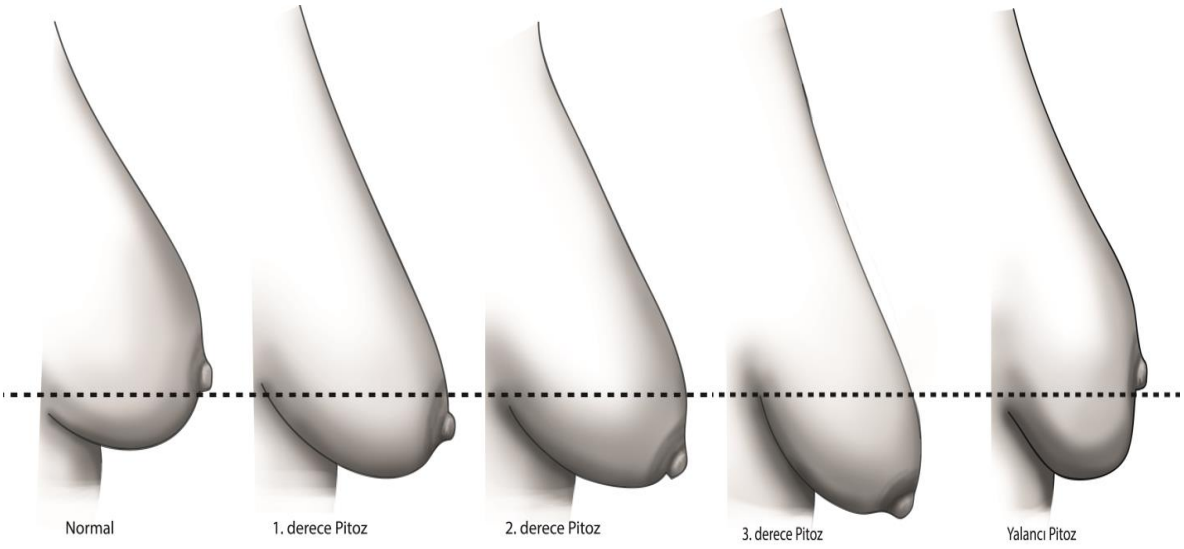

Şekil 5. Meme sarkıklığı (Pitosiz) alt meme çizgisine göre sınıflandırılması

Onkolojik Açıdan OMKC

Onkoplastik tekniklerin meme kanserinde kullanılmaya başlamasıyla hemen onkolojik kaygılarla ilgili tartışma ve eleştiriler başlamıştır. Tıpkı yıllar önce meme kanserinin cerrahi tedavisinde radikal mastektomi (RM) yerine modifiye radikal mastektomi (MRM) yapılması nedeniyle eleştiriler gibi yaklaşılmıştır. Yıllar içerisinde MRM Kadınları sakatlayıcı bir ameliyat olan RM yerine yapılır olmuştur fakat meme cerrahlarının sureci bir adım daha öteye yani meme kanseri için memenin korunmasına yapılınca yine onkolojik kaygıların ön planda olduğu tartışmalar olmuştur. Sürecin ilerlemesiyle MRM ve MKC'nin benzer onkolojik sonuçlara sahip olduğu yayınlanmıştır (10). Fakat MKC'nin bazı estetik sonuçlarını iyileştirmek için geliştirilen onkoplastik tekniklerin ameliyat sırasında kullanımı onkolojik kaygıları ve tartışmayı yeniden alevlendirmiştir. 1990'lı ve 2000'li yıllar yapılan çalışmalarda doğal olarak onkolojik kaygıların yerine estetik kaygıların almaması gerekliliği sık sık vurgulanırdı (11,12,13). Fakat pek çok çalışmada onkolojik açıdan meme kanserli hastayı riske edecek bir durum olmadığı yayınlanmıştır. (7,8,14,15,16,). Gülçelik MA ve ark. MKC ve OMKC karşılaştırdıkları çalışmada onkoplastik tekniklerin kullanılmasıyla onkolojik riskin olmadığını bildirmiştir (17). Emiroğlu M. ve ark. uzun dönemli makromastili kadınlarda yapılan onkoplastik meme küçültmelerde onkolojik riskin olmadığını tanımlamıştır (8). Francesini ve ark. yayınladığı uzun izlem dönemli OMKC ve MKC karşılaştırmalı serilerinde her iki teknik onkolojik olarak güvenli bulmuşlardı. Ek olarak ayni grup çalışmalarını biraz daha derinleştirerek OMKC ve ve MRM yapılan gruplarla karşılaştırmış onkoloji olarak risk olmadığı bildirilmiştir (18,19). Öncelikle şunu belirtelim kanser tedavisinde en önemli konu sağkalımdır. Temel olarak tüm tedavilerin amacı bu ilk ilke olan yaşamın uzatılmasıdır. Sağkalım konusunda taviz mümkün değildir. Düşünülemez bile.. Fakat günümüzde uzun sağkalımların sağlandığı meme kanserli olgularda kalan yaşamın kalitesi de önemlidir (1).

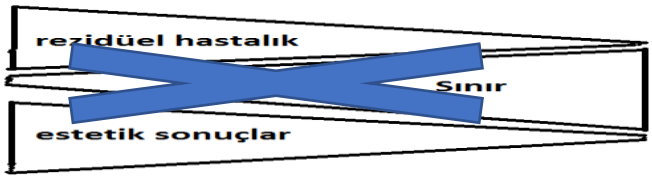

Şekil 6. Onkoplastik teknikler bu paradiğmanın yıkılmasına yardım etmiştir.

Meme kanseri cerrahisi sırasında temiz cerrahi sınır elde etmek amaçlanır. Bunun içinde ameliyat sırasında mevcut tümörün biraz daha geniş kısmından, sağlam parankimden çıkarılmaktadır. Bu durum var olan tümörden daha büyük bir kitlenin memeden çıkarılması demektir. Memelerde volüm daima sınırlıdır. Çıkarılacak kısın memede estetik sorun oluşturabilir. Özellikle memenin üst ve iç kadranlarından %10..15 kadar bile kanserle beraber doku çıkarılması meme estetiği ciddi riske edebilir. Aslında makroskopik olarak ne kadar büyük ve/veya doku çıkarılırsa cerrahisinin pozitifliği dolayısıyla reeksizyon oranları o kadar az olmaktadır. Küçük doku çıkarımı cerrahi sınır pozitifliğini arttırabilir. Son yıllarda cerrahi sınır pozitifliği konusunda mürekkepli sınırda tümör hücresi olmaması kabul edildiği için makroskopik olarak daha az sınırla doku çıkarılmaktadır. Fakat gene de cerrahi sınır pozitifliği onkolojik sonuçlar için daima önemlidir. Yapılan pek çok çalışma OMKC'nin cerrahi sınır pozitifliği açısından onkolojik sonuçları geliştirdiği gösterilmiştir. (8,20,21,22). Sekil 7'de yarasa kesi OMKC örneği sunulmaktadır

Şekil 7.Yarasa kanadı (bathving) kesisi

Onkolojik açıdan önemli konulardan biri de olası reeksizyon gerekliliği ve bu durumda neler yapılacağıdır. Onkoplastik cerrahisinin ilk dönem yayınlarında sınır pozitifliğine bağlı

olarak reeksiyon gerekliliği durumunda mastektomi yapılması gerekliliği tartışılmıştı (23). Fakat pek çok kurum ve otör pozitif sınır nedeniyle ameliyat alanındaki tanımlanan yerde reeksizyon yapılmasının yeterli olduğunu yayınlamıştır (8,17,24). Yapılan OMKC sırasında tümörün uygun işaretlenerek patolojiye gönderilmesi gerekmektedir. Son patolojik değerlendirmede sınır tutulumu raporlandığı zaman çıkarılacak yerin kolay ve uygun yaklaşılması stratejiktir. Aksi takdirde neresinin çıkarılacağı sorunu nedeniyle zaten estetik sorun düzeltilme çabaları tehlikeye girebilir. Günümüzde pek çok merkez cerrahi sınır pozitifliğinde reeksizyon yapmaktadır (8.17,19,25). Şekil 8 alt kadran yerleşimli tümörlerde yapılan üçgen kesi gösterilmektedir.

Sekil 8. Alt kadranlarda yerleşimli tümörlerde üçgen kesi tekniği (en sağda postop. 20. gün)

Onkolojik açıdan diğer bir sorun radyoterapi (RT) uygulamalarıdır. Meme koruyucu cerrahinin olmassa olmazı süphesiz memeye RT yapılmasıdır. ve tümör yatağına ek doz (boost) yapılmasıdır. Meme kanseri nedeniyle yapılan OMKC de lümpektomi alanın işaretlenmesi gerekmektedir. Fakat onkoplastik uygulamalarında tümör yeri öncelikle en az dört ve daha fazla metal klipsle işaretlenmelidir. Sonrasında onkoplastik işlem yapılmalıdır. Yapılan bazı çalışmalarda tümör yatağının büyük oranda yer değiştirdiği bildirirlmiştir (26). Onun için özellikle bir ve /veya iki klibin tömörün hizasındaki pektoral fasıa/kasa konulması önerilmektedir. (27,28). Bu konu onkolojik açıdan önemlidir. Yerel kontrol açısından etkin RT için yapılan OMKC işleminin uygun şekilde radyasyon onkoloğu ile paylaşılması ve iyi işbirliği son derece önemlidir. Bazı meme merkezleri yapılan OMKC işlemini kroki üstünde kısaca tanımlamaktadır.

Yerel ileri meme kanserinde OMKC yapılabilir mi? Bu konuda son dönemlerde yayınlar giderek artmaktadır (29,30,31). Yerel ileri meme kanserinin ilk tedavi yaklaşımını neoadjuvan kemoterapi (NAKT) sonrası cerrahidir. Fakat bazen tümörün kısmı yanıtlarında memeden daha geniş doku çıkarmak gerekmektedir. Bu durumda oluşabilecek olası meme defekti için OMKC tekniklerin kullanılması daha da gerekli olabilir. Yerel ileri tümörlerde de OMKC kullanılmasının Onkolojik risk içermemektedir. Benzer şekilde memede insitu kanser nedeniyle tedavi cerrahi tedavi edilen hastalarda OMKC uygulamasının sorun olmadığı bildirilmektedir (19,31). Bazı meme kanserli olgulardaki insitu kanser nedeniyle oluşan geniş mikrokalsifikasyonların çıkarılması sonucu geniş meme defektleri oluşabilmektedir. Onkoplastik tekniklerin bu olgularda daha yararlı olabileceği açıktır. Güvenli tam rezeksiyon sonrası OMKC teknikleri güvenle yapılabilir (4,31,32,33).

Meme kanserinin cerrahi işlemlerinde bekçi lenf düğümü tekniği (BLDB) tüm meme işlemlerinden önce yapılmalıdır. Onkoplastik tekniklerin yapılmasına engel değildir. Mavi boya kullanımında bile OMC teknikleri güvenle uygulanmaktadır (8). Hatta onkoplastik meme küçültme gibi memede geniş insizyon yapılan tekniklerde memedeki keşiden aksillaya ulaşılmaktadır. Böylede aksillada yeni bir kesiye ihtiyaç kalmaz (8,12). Meme kanserinin biyolojisine bağlı olarak OMKC tekniklerinin kullanımı değişir mi? Ya da etkilenir mi? Elimizdeki verileler göre meme kanserinin moleküler alt tiplerine göre teknik tanımlaması

yoktur. Uygun onkolojik güvenliğin sağlanması sonrasında rahatlıkla onkoplastik teknikler uygulanabilmektedir (34). Şekil 9 raket mamoplastisini göstermektedir.

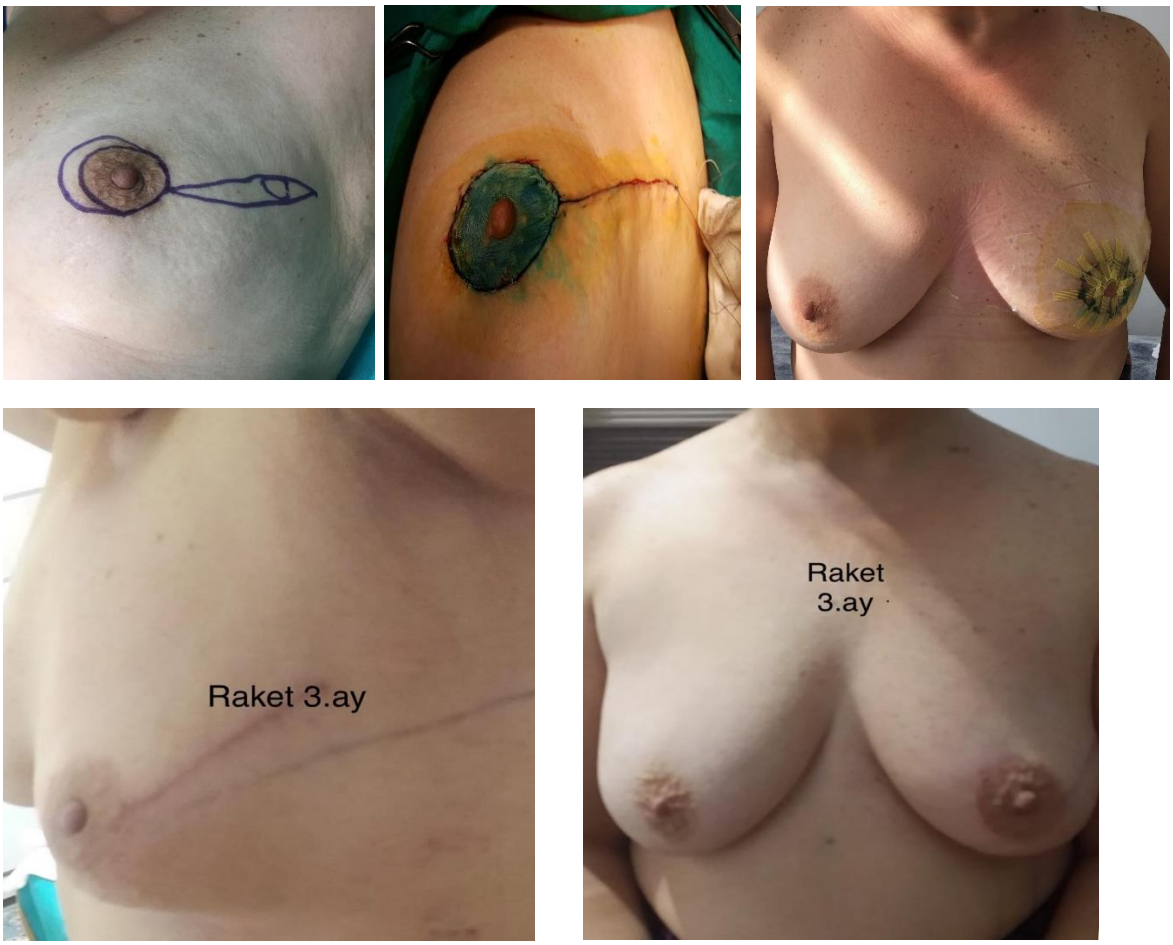

Sekil 9. Raket mamoplasti

Onkoplastik tekniklerin uygulanması yapılacak medikal tedaviyi tipini etkilememektedir. Tanımlanan meme kanseri evresi ve biyolojisine uygun kemoterapi (KT) reçete edilebilir. Fakat burada önemli bir konu OMKC yapılan olgularda olası komplikasyonları KT zamanı geçiktirebielceği konusunda eleştiriler yayınlanmıştır (26). Onkoplastik tekniklerin uygulanmasıyla meme de standart lumpektomiden daha fazla meme parankimi disseksiyonu ve yeniden şekillendirilmesi yapılmaktadır işin doğası gereği daha fazla komplikasyon olması beklenebilir. Özellikle Onkoplasti meme küçültmeler uzun suren ve majör cerrahi işlemlerdir. Olası komplikasyonların adjuvan (hem RT, hem de KT) tedavileri geciktirebileceğine dair kaygılar bildirilmiştir (35). Fakat OMKC de deneyim arttıkça ve yakın takıp ile bu sorunun onkolojik sorun oluşturmadığını bildiren yayınlar da vardır (8,17,36,37). Kişisel olarak deneyimimize göre uygun öğrenme eğrisi tamamlamış uzmanlar için önemli bir ciddi komplikasyon olmadan sürecin yönetilebileceğini düşünüyoruz.

Onkoplastik tekniklerin kullanıldığı meme kanserli hastalarda onkoplastik ve estetik sonuçlarının değerlendirildiği geniş meta analizlerde Onkoplastik tekniklerin kullanıldığı hastalarda daha geniş doku çıkarılmasına rağmen estetik ve memnuniyet sonuçlarının daha iyi olduğu bildirilmiştir. Yazar meta analiz sonucunda OMKC'nin sadece estetik ve hasta memnuniyet sonuçlarını değil onkolojik sonuçları da geliştirdiğini bildirmiştir (20,26). Ayni meta analizde özellikle sınır pozitifliği, reeksizyon oranları, yerel kontrol açısından OMKC'nin üstünlüğü tanımlanmıştır. OMKC'li olgularda onkolojik izlem de bir sorun

yaşanır mı? Ya da bu tür olgulara nasıl yaklaşılmalıdır. Yapılan pek çok çalışmada basit glandüler yeniden şekillendirmeyi içeren OMKC de izlen sırasın da mamografi ve meme ultrasonuna ek olarak bir tetkik gerekmez fakat özellikle bazı çalışmalarda onkoplastik meme küçültme yapılan olgularda onkolojik izlemde meme manyetik rezonansı (MR) gerebileceğini bildiren yayınlar vardır (8, 38,39). İzlem sırasında kontrollere gelen hastanın ve izleyen hekimin olguda OMKC tekniklerin hatırlanması yararlı olacaktır. Hatta özellikle onkoplastik küçültme yapılan hastalarda izlen sırasında ek görüntüleme değerlendirme gerekebileceği göz önünde bulundurulmalıdır. Sekil 10 Grissotti flebi örneği gösterilmektedir.

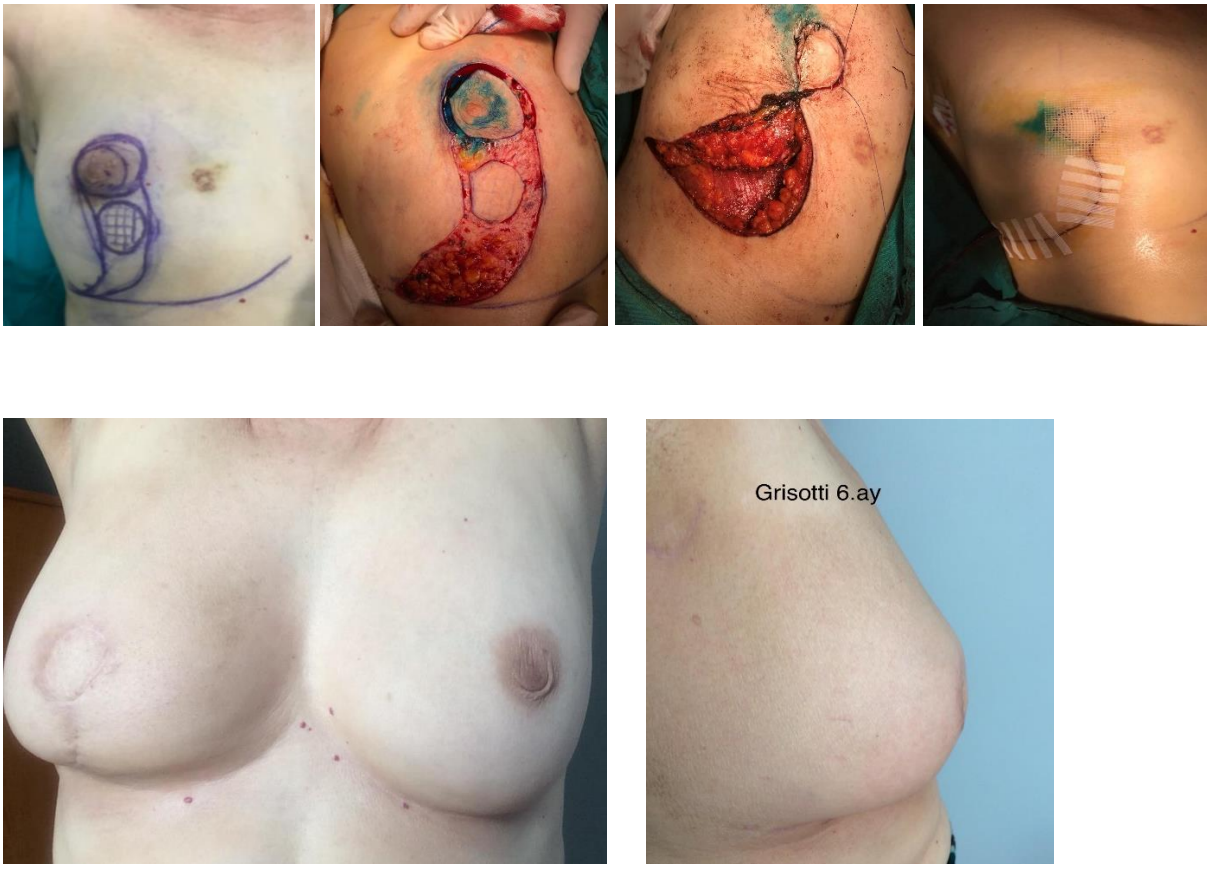

Şekil 10. Meme başını tutan tümörlerde Grissotti flebi uygulaması. Daha sonra meme başı dövme ile renklendirildi.

Sonuç olarak: Yerel ileri meme kanserinde OMKC yapılabilir. İnsitu meme kanserinde uygun hastalarda OMKC yapılabilir. Sınır pozitif oranı daha düşüktür. RT için lumpektomi alanı dikkatli işaretlenmelidir. Komplikasyonlar adjuvan tedaviyi etkilemez. Yerel yineleme oranları kabul edilirdir. Uzun dönem sağkalımı etkilememekte onkolojik olarak güvenle yapılabilir. Bu tür onkoplastik meme küçültme yapılmış olgularda ek radyolojik tetkik gereksinimi akılda tutulmalıdır.

Onkoplastik Açıdan Hastanın Değerlendirilmesi ve Planlama.

Öncelikle şunu belirtelim meme kanseri nedeniyle cerrahi işlem yapılacak hastaların sadece yaklaşık olarak %20 ne onkoplastik teknikler uygulanması gerekmektedir. Diğerleri zaten uygun kesiler le kolayca MKC yapılmaktadır. Onkoplastik meme cerrahisi yapılacak hastanın preoperatif dönemde iyi hazırlanması ve planlanması gerekmektedir. Öncelikle hastanın

multidisipliner değerlendirme yapılmalıdır. Mültidisipliner değerlendirme, birbirinden farklı branşların bir takım olarak çalışmaları anlamındadır. Tüm olası MKC yapılacak olgularda uzmanlık alanları %50 den fazla meme olan; meme cerrahi, radyoterapist, medikal onkoloğ, plastik ve rekonstrüktif cerrah, radyolog, patolog, meme hemşiresinden oluşan ekip toplanıp değerlendirmelidir. Gerekirse bu ekibe, genetik danışman, fizik tedavisi, psikiyatrist, sekreter vb. eklenebilir. Meme kanserinin tedavisinde mültidisipliner değerlendirmenin yeri ve önemi açıktır. Cerrahi tedavide OMKC için karar mekanizmasını etkileyen en önemli değerlendirme; hastaya ait faktörler, memeye ait faktörler, kansere ait faktörler ve cerraha ait faktörler olarak karsımıza çıkmaktadır. Bunları kısaca değinecek olursak; hasta açısından önemli değerler hastanın Vücut Kilo İndeksi (VKİ) 35 üstü hastalarda morbidite artmaktadır. Bazı yayınlarda ameliyat sonrası olası komplikasyonlar 3 kat daha fazla görüldüğü bildirilmiştir. Ek olarak hastanın diyabet, hipertansiyon, kronik akciğer hastalığı, romatizmal hastalıklar yapılacak teknik seçiminde önemlidir. Hastanın sigara alışkanlığı ayrıntılı olarak sorgulanmalıdır. Sigara içenler özellikle onkoplastik meme küçültme tekniklerinin uygulanması ciddi yara iyileşmesinin gecikmesine neden olabilir. Sigara bırakılmasından 1/1.5 ay sonra onkoplastik küçültmenin yapılması önerilmektedir (4,40,41). Sekil 11 memede estetik açıdan en riskli tümör yerleşim alanlarını göstermektedir.

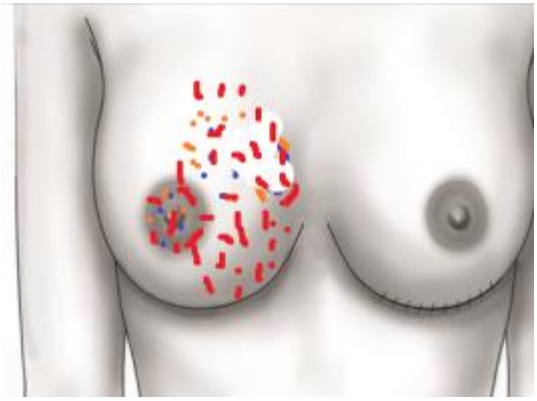

Sekil 11. Memede estetik açıdan en riskli tümör yerleşim alanları (iç, üst ve merkezi alan)

Bir diğer önemli nokta memenin morfolojik özellikleridir. Memenin yağlı meme ya da glandüler yapıdan zengin olması teknik seçimini etkileyebilir. Gevşek, yağlı memelerde postoperatif yağ nekrozuna nedeni olabilir. Memelerin büyüklüğü başlı başına teknik seçimini temelinden etkileyecek önemli bir bulgusudur (8,42,43). Ek olarak memenin pitoz derecesi de önemlidir. Büyük memelerde onkoplastik meme küçültme teknikleri düşünülürken küçük memelerde olası defekleri gidermek için meme volüm doldurma teknikleri planlanmaktadır. Ek olarak aerolanın durumu ve büyüklüğü de önemlidir.

Bu tür ameliyatlar öncesi değerlendirilecek diğer önemli faktör de meme kanserin biyolojik özellikleridir. Kanserin Büyüklüğü, tümör/meme volüm oranı, İns itu kanserin yaygınlığı ve inflamatuvar meme kanser türü yapılacak tekniği etkilemektedir. İnflamatuvar meme kanserinde her türlü OMKC tekniğinin kullanılmaması konusunda ortak kanı vardır (2,8,10). Tümör moleküler alt tip özelliklerinin (grade, luminal vb. özellikler) olası teknik seçimine çok fazla etkisi düşünülmemektedir. Yapılacak onkoplastik teknikler kesinlikle onkolojik işlemin önüne geçmemelidir. Hastanın durumu ve beklentileri de önemlidir. Hasta büyük memeli ve

meme kanserliyse onkoplastik meme küçültme önerilebilir. Yapılan bir çalışmada hastaların sadece %50'nin onkoplastik meme küçültmeyi kabul ettiğini yayınlamışlardır (8,32,44,45). Ülkemizde yapılan bir çalışmada en sık yapılan OMKC tekniği onkoplastik meme küçültme olduğu bildirilmiştir (46). Tüm onarım tekniklerinin uygulanmasında hastalar bilgilendirilmelidir. Hastalara estetik ve güzel memeler değil defektsiz memeler vadedilmelidir. Bu durum hastaların tüm sürece uyumları ve olası komplikasyonların yönetiminde son derece değerlidir. Son olarak OMKC işlemleri yapacak hekimin tutumu ve becerileri de önemlidir. Bu teknikleri bilmeyen ve/veya deneyimi olmayan cerrahlar OMKC uygulanmasından kaçınabilmektedir. Onun için işlemi yapacak cerrahın deneyimsizliği bazen kontrendikasyon olarak değerlendirilebilir. İşlem sırasında basit glandüler şekillendirmelerde pek sorun çıkmayabilir. Fakat onkoplastik meme küçültme ve flep uygulamalarında önemli bir öğrenme eğrisi gerekmektedir. Sonuç onkoplastik tekniklerin yapılacak olan hastalarda tüm bu özellikler özenle incelenmeli ve planlanmalıdır. Olası riskler hasta ile paylaşılmalıdır. Tekrar belirtelim hastalara yapılacak işlem bilgilendirilerek bu sürece dahil edilmesi, olası risklerin yönetiminde yardımcı olacaktır.

(a)

(b)

(c)

Şekil 12. Küçük memelerde komşu alanlardan meme volüm doldurna tekniği a) Planlama ve ameliyat b) Postop.10. gün memelerin görünümü c) Postop.4. ay memelerin görünümü (Dr. Mustafa Emiroğlu arşivi)

Meme Cerrahisinde Onkoplastik Cerrahinin Önemi

Meme cerrahisinde her zaman onkoplastik tekniklerin kullanılması gerekmez. Meme cerrahisinde onkoplastik teknikler, Makromastili ya da küçük memeli kadınları varlığı ve bazı olgularda oluşabilecek meme defetlerin gelişmesi riski veya geniş doku çıkarılması gerekliliği nedeniyle önem kazanmaktadır. Şekil 12 Küçük memelerde komşu alanlardan meme volüm doldurna tekniği göstermektedir.

Meme kanseri tanısı konulduğunda hasta ve hekimler 3 temel konuya odaklanırlar; birincisi kanserli hastanın sağkalımı (ne kadar? ve nasıl?), ikincisi kanserin yerel ve bölgesel kontrolü (memede ve aksillada yinelememesi) nasıl olacağı, üçüncüsü ise estetik sonuçlar ve yaşam kalitesidir. Son yıllarda gelişen sistemik tedavi seçeneklerinin artması ve meme kanseri tarama programları nedeniyle meme kanseri hastaları uzun yaşamaktadır. Bu hastalarda yaşam kalitesi ön plana çıkmıştır. Onkoplastik teknikler yerel onkolojik kontrol, estetik sonuçları geliştirmekte ve dolayısıyla yaşam kalitesini arttırmaktadır. Bu OMKC tekniklerin uygulanması için sabır, deneyim, bilgi ve sanatsal bakış gerekmektedir. Sonuç olarak OMC, meme kanseri cerrahi tedavisinde kişiselleştirilmiş tedavi yani kişiye özel meme kanseri cerrahi tedavisidir (4,8). Şekil 12 Latissimus dorsi flebiyle OMKC volüm doldurma tekniği gösterilmektedir.

Şekil 12. Latissimus dorsi flebiyle OMKC volüm doldurma tekniği

Neden OMKC'ye ihtiyaç doğmuştur? Meme koruyucu cerrahinin onkolojik ve estetik açıdan bazı sorunlu alanları vardır. Meme kanserli olguların yaklaşık olarak %40 büyük meme (makromasti) sorunu olduğu yayınlandı. Meme kanserli ve büyük memeli hastalar için hem hasta hem de operasyonu yapan cerrah açısından pek çok sorunlar bildirilmiştir (42,47). Diğer bir sorun MKC de reeksizyon gerektiren onkolojik olarak pozitif cerrahi sorunu %12−20 oranında bildirilmiştir (20,48). Son yıllarda lumpektomi spesimeninde mürekkepli sınırda tümör olmaması yeterli olarak kabul edilse de operasyon sırasında bunun sağlanması her zaman mümkün olamamaktadır. Meme kanseri cerrahisin de tümör /meme volüm oranı önemli bir MKC endikasyonudur ya da olası estetik riskleri içermektedir. Ek olarak büyük memelerde radyoterapiye (RT) ait sorunlar bildirilmiştir (48,49). Bu sorunlar; estetik sorunlar ve büyük memenin ışınlanma sorunlarıdır. Yapılan çalışmalarda MKC ile meme korunmaktadır fakat düzeltilmesi gereken pek çok estetik sorunlar bildirilmiştir. Bazı yayınlarda bu oran %25 kadar olduğu değerlendirilmiştir (8,20,48). Tüm bu problemlerin toplamıyla yapılan meme kanseri operasyonundan hasta memnuniyeti sorunu vardır. Kadınları tanımlayan ve tamamlayan Memelerin korunmasının yanı sıra meme estetiği de giderek önem kazanmaktadır. Kadınlar için memelerin önemi sadece bir organ olmanın ötesindedir. Ek olarak meme kanserli hastaların yaşam kalitesi önemlidir (43,44,45). İste tüm bu gereksinimleri karşılamak için geliştirilen OMKC teknikleri onkolojik prensiplerden taviz vermeden onkolojik sonuçları geliştirirken estetik sorunları azaltmada yardımcı olmaktadır. Şekil 13 LD flep ile OMKC volüm doldurma tekniği gösterilmektedir.

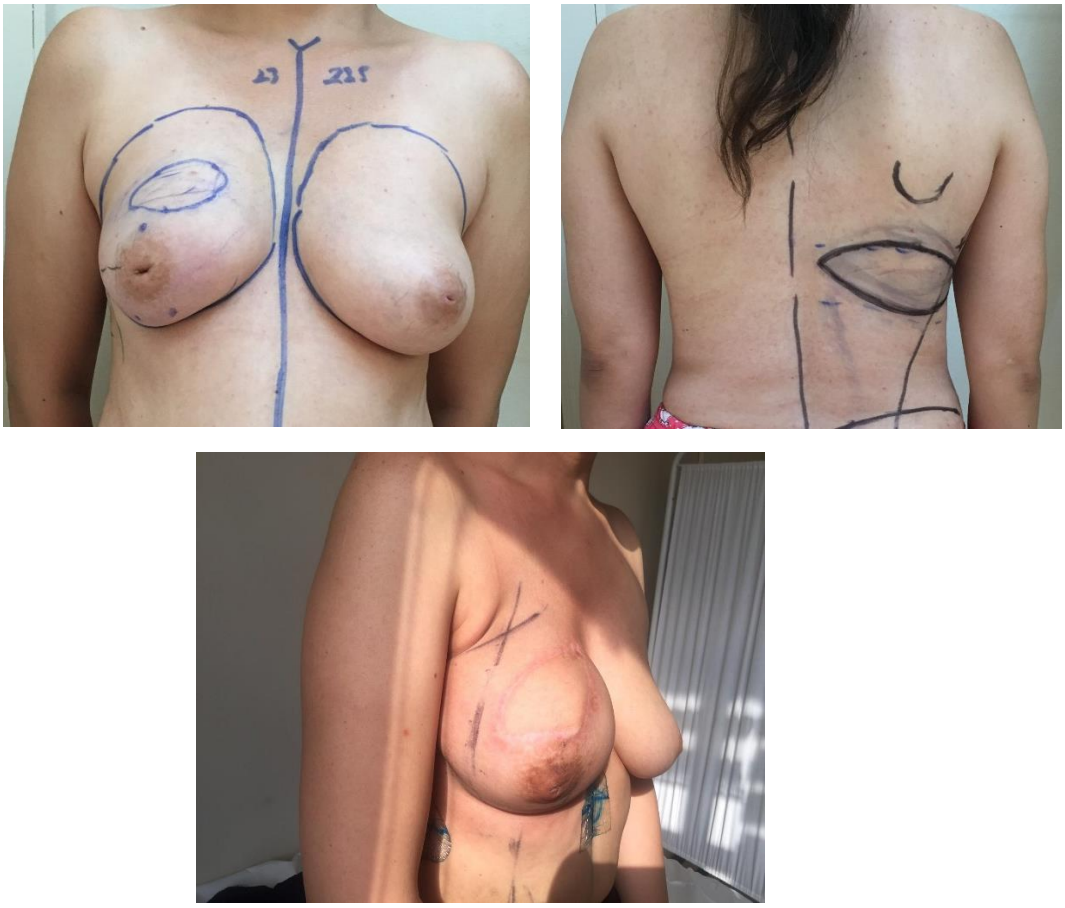

Şekil 13. LD flep ile OMKC volüm doldurma (Dr. Mustafa Emiroğlu arşivi)

Meme kanseri OMKC uygulamasında en temel endikasyon güvenli sınırla standart MKC'nin mümkün olmadığı veya büyük deformite olabilecek meme kanserli hastalardır. Tablo 1 OMC endikasyonlarını göstermektedir. Tabloda %20'den fazla memeden doku çıkarılması denilse de özellikle üst ve iç kadranda %10 doku cıkarılması meme deformitesinin oluşması için yeterlidir. Ek olarak meme başının altında veya yakınında yerleşimli tümörler de meme başını varlığını tehdit etmektedir. Büyük tümörler ve geniş yerleşimli (yaygın kalsifikasyonlu) in situ kanserlerde beklenenden daha fazla meme dokusu çıkarılması gerekebilir (8,36,50). Tüm bu işlemler meme estetiğini bozma riskini taşımaktadır. Bu yüzden memede tümörün yerleşimi ve çıkarılacak miktar önemlidir.

Tablo 1. Meme kanseri tedavisinde OMKC endikasyonları

Lumpektomi sırasında memenin %20'sinden fazla doku çıkarılması
Büyük tümörler, geniş İn situ kanser varlığı
Yerel ileri meme kanserinde primer kemoterapiye az yanıtlı hastalar
Multifokal, multisentrik kanserler
Memenin orta ve iç kadran tümörleri
Merkezi yerleşimli tümörler
Makromasti ve meme kanseri
İleri sarkık (pitotik) memede kanser
Hasta ve hekim tercihi

Makromasti ve meme kanseri birlikteliği iki semptomatik sağlık sorunun barındırmakta dalayısıyla tek işlem yani onkoplastik meme küçültme ile iki sorun tek seansta çözülmektedir (4,32,51). İlerleyen bölümlerde bu sorun daha geniş olarak değinilecektir. Sarkık (pitotik) memelerde benzer sorun oluşabilir. Bu tür olgularda özellikle tüm meme ışınlamasından sonra memelerde yaygın fibrosiz nedeniyle memeler küçülmekte ve yukarıya yer değiştirmektedir. Bu da meme estetiğindeki en önemli yön olan simetrizayonu bozmaktadır. Onun için bu tür olgularda karşı memeye de benzer işlem (mastopeksi vb) uygulanmaktadır. Hasta ve hekim tercihi daim düşünülmelidir. Meme kanseri hastaların bazıları karşı memeye ek işlemi kabül etmeyebilir. Hekimin yapılacak işlem konusundaki deneyimi ve yaklaşımı da değerlidir.

Tablo 2. Meme kanseri tedavisinde OMKC kontrendikasyonları

İnflamatuvar meme kanseri
Geniş İn situ kanser varlığı (OMKC yapılamıyacaklar)
Yerel ileri kanserde primer kemoterapiye yanıtsız hastalar (OMKC yapılamıyacaklar)
Temiz cerrahi sınır elde edilemeyen mastektomi gerekenler
Daha önce geçirilmiş RT Öyküsü olanlar
Eksizyon sonrası yetersiz meme dokusu kalanlar?
Ciddi ek morbidite varlığı (KOAH, morbid abezite, ciddi sigara alışkanlığı vb)
Hasta ve hekim tercihi

Onkoplastik tekniklerin kullanımının nerelerde yapmayalım ya da kontrendikasyon olduğu yerler var mı? Meme kanserinde OMKC'nin kontrendikasyonları tablo 2'de özetlenmektedir. Öncelikle hemen belirtelim inflamatuvar meme kanserinin her tipi (kemoterapiye çok iyi yanıtlı olanlar dahil) OMKC için kontrendikedir. Bazı olgularda İnsitu kanser ve /veya büyük tümörler nedeniyle çok büyük dokular çıkartılması gerekmekte bunun sonucunda bu olgularda OMKC teknikleri uygulanamamaktadır (32,52,53). Kalan yeterli meme dokusunun olmaması durumunda OMKC yerine ileri rekonstrüksiyon teknikleri yapılabilir. Meme kanserinin cerrahi tedavisinde temel yaklaşım R0 cerrahi sınır elde etmektir. Bunu sağlanamadığı cerrahi operayon sırasında tekrar tekrar reeksizyon gerektiren (+) cerrahi sınırlı olgularda memeyi korumak mümkün olamamaktadır. Bu durumlarda zorlama Onkoplastik tekniklerin uygulanmasından kaçınılmalıdır. Onkolojik güvenlik daima ön planda tutulmalıdır. Hastaya ait bazı ciddi morbidite durumlarında OMKC tekniklerinin uygulanması zora girmekte ve ciddi komplikasyonlara neden olmaktadır. Özellikle yara iyileşmesinin bozarak konplikasyonları arttırırlar. Örneğin ciddi sigara alışkanlığı olan olgular ameliyattan en az 30−40 gün önce sigarayı bırakmalıdır. Çünkü postoperatik enfeksiyon riskini arttırmakta ve yara iyileşmesini geciktirmektedir. Dolayısıyla ciddi sigara içen olgular onkoplastik meme küçültme ameliyat için ya da olası flep uygulanacak hastalarda benzer sorunlar olabileceğinden OMKC kaçınılmalıdır. Olası flep nekrozları adjuvan tedavileri geciktirebilmektedir (8,25,26). Sonucunda olası tedavi gecikmesine bağlı onkolojik risk artabilir. Benzer sorunlar meme kanserli ve morbit obez hastaları için de geçerlidir. Hastaların bazı işlemleri istemediği durumlarda (Onkoplastik küçültme, simetrizasyon vb) OMKC presedürleri kontrendikasyon olarak karşımıza çıkmaktadır (8).

Tablo 3. Meme kanseri tedavisinde OMKC'nin avantajları

Geniş lumpektomi buna bağlı olarak (+) cerrahi sınır oranını düşürür
MKC oranlarını artırmaktadır.
Daha düşük reeksizyon oranları ile onkolojik yararı vardır
Mastektomi oranını düşürerek ve rekonkstüriksiyon gereksinimi azaltabilir
Meme defeklerini azaltarak yüksek estetik değerlendirme sağlar
Radyoterapinin büyük memedeki yan etkisini azalmaktadır
Büyük memelerde İki taraflı simetrizasyon, örnekleme ve doku azaltımı sağlar
Yüksek meme estetiği değerlendirmesi sağlamakta.
Hasta memnuniyet oranını arttırmaktadır.
Meme kanserli hastaların yaşam kalitesini arttırabilir
Cerrahlar için artan deneyim ve mesleki derinleşme sağlar

Onkoplastik tekniklerin kullanımı hastaya, sisteme ve meme cerrahına bazı avantajlar sağlamaktadır. Tablo 3 OMKC uygulamasının avantajlarını göstermektedir. Hastaya onkoplastik tekniklerin katkısı; onkolojik yarar, yüksek estetik değerlendirme, azalan mastektomi oranı ve yüksek hasta memnuniyeti vb kazanımlardır. Sistem ise onkolojik ve olası plastik tekniği tek seansta uygulanması ile %60 ekonomik yarar sağlamaktadır. Ek olarak makromastili olgularda iki sorun tek seansta çözülmektedir (8,26,43). Hekim açısından ise artan deneyim ve mesleki derinleşme yararları vardır. Meme kanseri ve cerrahisinde cerrahların rolünü arttırmaktadır. Bu konudaki gelişmelere meme cerrahları öncülük etmektedir.

OMKC'nin Sınıflaması

. Onkoplastik meme cerrahisi bu terminolojinin altına memede yapılan tüm işlemler alınabilir fakat bu anlayış son yıllarda biraz değişmiştir. Onkoplastik tekniklerin kullanımında zamanlama konusu geçmişte uzun tartışmalara neden olmuştur. Bu tekniklerin uygulanma zamanlaması olarak eş zamanlı ya da geç zamanlı olabilir. Konunun onkolojik ve sağkalım konusundaki hassasiyet nedeniyle geç zamanda uygulanmasına savunanlar vardı. Fakat bu durum işin doğasında olan yararlılık yani lumpektomi hemen sonrası boşalan alanın plastik tekniklerle defektsiz olarak kapatılması ve sonuçlarının yayınlanmasıyla eş zamanlı yapılması konusunda yaygın kabul vardır (8,42,54). Eskiden geç zamanlı ve erken geç zamanlı uygulamalar diye tanımlamalar vardı ama günümüzde onkoplastik meme cerrahisi cerrahi eş zamanlı uygulananlar için kullanılır. Olası meme defeklerin erken ve geç onarımı meme rekonstrüksiyonları olarak tanımlanmaktadır. Şekil 14 Glandüler flep uygulaması gösterilmektedir.

Şekil 14 Glandüler flep uygulaması (mavi boya ile bekçi lenf düğümü biyopsisi yapılmıştır)

Meme kanserinde onkoplastik tekniklerin kullanılmasının sınıflandırılması konusunda tartışmalar vardır. İlteratüre bakıldığında 10 dan fazla sınıflama önerilmiştir (10). Hemen hemen tüm sınıflamaların temeli, memenin durumuna, olası defektin büyüklüğüne, yapılacak işlemin sekline göre şekillenmektedir. Pek çok merkez kendine özgü sınıflamamlar geliştirmiştir. Uluslararası sınıflamalar için çabalar devam etmektedir (55,56). Bu konuda belli netliklerin olması onkoplastik eğitiminde, literatürde ve ortak dil olarak geliştirilmesinde son derece önemlidir. Clought ve ark seviye 1 (memeden %20 dan az doku çıkarılması) ve seviye 2 (memeden %20 50 arasında doku çıkarılması olarak tanımlanmıştır) işlemleri olarak sınıflandırılmıştır. Bu sınıflama memeden çıkarılacak dokunun büyüklüğü temeline dayanan sınıflamadır (57). Macmillian ve ark. OMKC yi 4 ana kategoriye ayırmıştır; 1. Basit lokal geniş eksizyon, 2.Terapotik meme küçültme, 3. Terapotik mastopeksi ve 4. Volüm replamanı (58). Emiroglu ve ark ise işlemi temel olarak 2 ye ayırmşlardır. 1. Volüm yer değiştirme (displa sman),2. ise volüm terine koyma (replasman) (latiissimus dorsi flepi, torako dorsal flepler, subaksillar yağ replamanı, serbest lipofasiyal flepler vb..) olarak tanımlanmıştır (4). Bu işlemlerin sık yapıldığı Brezilya'dan Muhhoz kendi sınıflamasını yayınlamıştır (28). Onkoplastik cerrahinin duayenlerinden uzun yıllar eğiticilik yapmış Rainsbury memedeki defekt ya meme volüm replasman ya da volüm deplasmanlarıyla kapatılabilecğini tanımlamıştır (59). Urban ve ark. memede yapılan OMKC işlemleri sınıf 1, Sınıf 2, sınıf 3 olarak sınıflandırmıştır (60). Weber ve ark. Meme kanseri için meme cerrahisi işlemlerini 4 ana kategoride sınıflama önermiştir. Buna göre konvansiyonel lumpektomi (1), onkoplastik mastopeksi (2), onkoplastik lumpektomi (3), onkoplastik meme küçültme (61). Ek olarak weber memedeki işlemler için Hoffman sınıflaması önermiştir. Hoffman sınıflamasında memedeki cerrahi işlemler ve onların faturalandırılması konusunda öneriler vardır (61). Son dönemlerde Chatterjee ve ark ABD'de bu konularda geniş bir anket çalışmasıyla bir sınıflama önermişlerdir. Türkiye'nin önde gelen onkoplastik meme cerrahi merkezlerinden olan Tepecik hastanesinde de kullanılan sınıflamaya oldukça yakın bir sınıflamadır (55). Buna göre: Tablo 4 önerilen sınıflamayı kısaca özetlemektedir.

Tablo 4. Meme kanserinde OMKC sınıflaması

Onkoplastik meme koruyucu cerrahi (OMKC) sınıflaması
A. Volüm yer değiştirme (Displasman)
a. Seviye 1: %20 den daha az doku çıkarılamsında kullanılan teknikler
Örnek: yerel doku ayarlamaları, yuvarlak blok, raket yarasa kanadı kesileri vb.
b. Seviye 2: %20..50 arası doku çıkarılması gereken işlemler
Örnek: vertikal mastopeksi, onkoplastik meme küçültme vb.
B. Volüm Doldurma (Replasman) (%30..50 den fazla doku çıkarımlarında)
Örnek: LD flepleri, torakodorsal flepler, subaksıllar alan yağ tanspozisyonu vb.)

Kullanılacak sınıflama pratik uygulamalarımızda sıkı kurallardan çok bir rehber olarak tanımlanması önemlidir. Onun için bu önerilen sınıflama yapılacak onkoplastik prosedür tabanlı değil anatomik esaslıdır. Bu sayede eğitim alanlar cerrahlar literatür ortak dil yakalayabilecektir. Yapılacak işlemlerde cerrahinin secimi yazının önceki bölümlerinde de vurgulandığı gibi hastaya özel planlanıp uygulanmalıdır. Tüm bu çabalar kişiselleştirilmiş meme cerrahi uygulanmasıdır. Tek amaç meme kanserli kadınlarda onkolojik prensiplerden taviz verilmeden fonksiyonel ve estetik memeler oluşturmaktır.

Kadranlara Göre OMKC Teknik Önerileri

Pratik uygulamalarda en önemli konulardan biri memedeki tümör için yapılacak teknik seçimdir. Bu konu OMKC açısında sınırlılıklar içermesine rağmen bazı çalışmalar yapılmaktadır. İlk olarak memede deri gerilme çizgilerine uyumlu (langer çizgileri) kraisel kesi türü tanımlanmıştır. Fakat son dönemlerde bu kesi türlerinin önemini yitirmiş yerine daha fonksiyonel deri kesi türleri tanımlanmıştır. Bunlar kısaca yarasa kesi, raket kesi, yarım ay kesi yuvarlak blok vb. sık kullanılan kesi türleridir. Bazı OMKC otörlerin önerileri ve kabaca meme kadranlarına göre olası kesi türleri Şekil 14 ‘de gösterilmektedir.

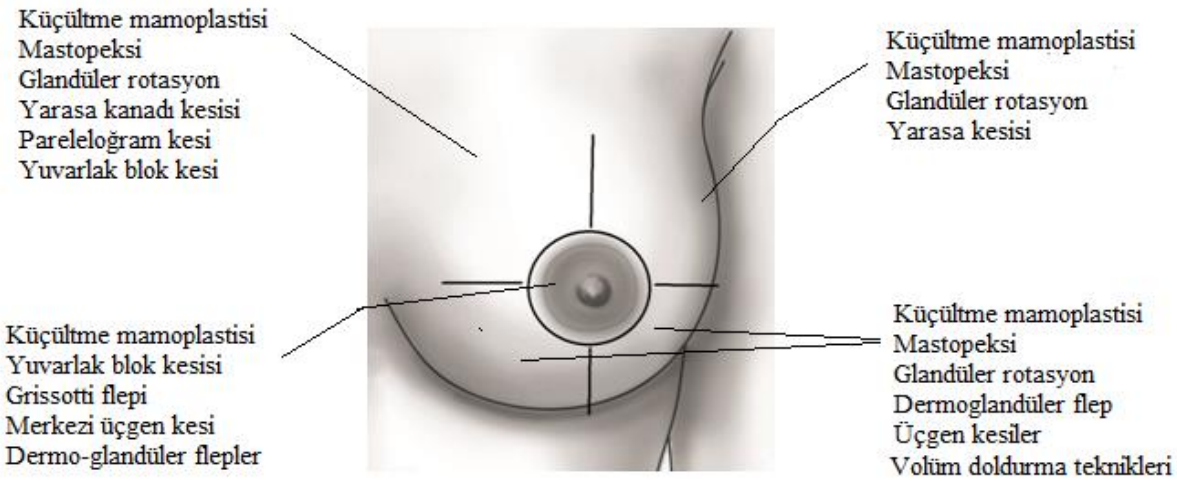

Şekil 14. Memenin kadranlarına göre OMKC önerileri (TMHDF Onkoplastik Meme Cerrahisi kitabından)

Onkolastik cerrahide pratik uygulamada sıkıntı çekilen tanımlamalar için bazı otörler ve her kurumun kendi deneyimlerine göre bazı öneriler geliştirmiştir. Bu konuda asıl sorun yapılacak işlemin hastaya ve hasta beklentisine, memenin büyüklüğü, küçüklüğü, sarkıklık derecesi gibi çok değişkenli faktörlere bağlı olarak değişmektedir. Onkoplastik cerrahinin önde gelen otörlerinden olan Clough KB. kadran kadran onkoplastik teknik önerileri yayınlamıştır (57). Sonrasında Weber memenin kanserin duruma uygun olarak bazı öneriler yayınlamıştır (52). 2016 yılında İzmir de yapılan ve ülkenin önde gelen onkoplastik cerrahlarıyla beraber yapılan değerlendirmede günlük pratiğe yön verebilecek bazı öneriler sunulmuştur (62). Tablo 5 bu önerileri göstermektedir. Bu öneriler söz konusu kadranlara uygun öneriler süphesiz kesin değil fakat meme kanseri cerrahisinde uygulanabilecek bir seçenek sunmaktadır. Bazen memede yerleşen tümör için birden çok OMKC seçenekte olabilir. Örneğin meme başını (areola) tutan kanser için grissotti flebi, ekzisyon+kese ağzı kapama, onkoplastik meme küçültme (meme büyük ise) veya yuvarlak blok teknikleri kullanılabilir. Şekil 15 Alt flep, wise kalıbıyla onkoplastik meme küçültme tekniği gösterilmektedir.

Tablo 5. Memenin kadranlarına göre onkoplastik teknik seçimi önerileri (62 nolu literatürden esinlenilmiştir)

Tümörün Memedeki yeri	**Küçük meme ve orta büyük meme-sarkıklık (-)**	**Küçük meme ve orta büyük meme -sarkıklık (+)**	**Büyük meme**
Üst-dış kadran	.Radiyal elips kesi .Yarı-yarasa kesisi (yan) .Yuvarlak blok kesi .Raket kesi .Glandüler flep .Lateral torakadorsal flep .LD .TRAM	.Meme başı çevresi kesisi .Radiyal elips kesi .Yarı-yarasa kesisi (yan) .Yuvarlak blok kesi .Raket kesi .Glandüler flep .Lateral torasik flep .LD	.OMK (alt, çift pedikül) .Radiyal elips kesi .Yarasa kesi .Raket kesi .Lateral torakadorsal flep .Glandüler flepler
Üst-orta ve üst-iç kadran	.Meme başı çevresi kesisi .Hilal kesi .Yarasa kesi .Yarı-yarasa kesisi (iç taraf) .Yuvarlak blok kesi .Glandüler flep .Paralelogram kesi .Rotasyon flebi .LD	Meme başı çevresi kesisi Hilal kesi Yarasa kesi Yarı-yarasa kesisi (iç taraf) Yuvarlak blok kesi Glandüler flep Rotasyon flebi	.OMK (alt, çift pedikül) .Hilal kesi .Yarasa kesi .Glandüler flep .Rotasyon flebi
Merkezi alan	.Yuvarlak blok .Grissotti flebi .Merkezi üçgen kesi .Total eksizyon-primer kapama .Glandüler, dermoglandüler flepler	.Yuvarlak blok .Grisotti flebi	. OMK . Grisotti küçültme
Alt-dış kadran	.Lateral torakodorsal flep **.**Glandüler, dermoglandiler flepler .Torako- epigastrik flep .TRAM	.Yuvarlak blok .Glandüler,dermoglandüler flepl .Mastopeksi teknikleri .Göğüs ön duvarından volüm doldurma teknikleri	.OMK (üst, üst-iç, üst dışpedikül) .Lateral torasikodorsal flep
Alt-iç kadran	.İnframammarian kesiler .Ücgen kesi .Dermoglandüler kesi .Volüm doldurma teknikleri (torako-epigastrik alandan) .Rotasyon flebi	.İnframammarian kesiler .Ücgen kesi .Dermoglandüler kesi .Volüm doldurma teknikleri (torako-epigastrik alandan) .Rotasyon flebi	.OMK (üst, üst-iç, üst dış pedikül) **.**Dermo- glandüler flepler **.**Rotasyon flebi
Alt-orta kadran	.Vertikal OMC kesileri .Üçgen kesi .Ters T kesi	.Vertikal OMC kesileri .Üçgen kesi .Ters T kesi	.OMK (üst, üst-iç, üst dış pedikül) .Vertikal OMC kesileri

OMC: onkoplastik meme cerrahisi, OMK: Onkoplastik meme küçültme, LD: Latissimus dorsi flebi, TRAM: Transvers rektus abdominüs miyokütenöz flebi

Şekil 15. Alt flep, wise kalıbıyla onkoplastik meme küçültme tekniği (En üstte; Onkoplastik meme küçültme için planlama ve çizimler. En altta postop. 25. günde memelerin görünümü) (TMHDF Onkoplastik Meme Cerrahisi kitabından)

Büyük Meme (Makromasti) ve Meme Kanseri

Makromasti nedir? En basit tanımı memelerin tek ya da iki taraflı olarak beden büyüklüğüyle orantısız olarak aşırı büyümesi olarak tanımlanabilir. Meme büyüklüğü için belli bir ağırlık belirlenmemesine karşın ABD'de sigorta şirketlerinin bu ameliyatın giderini ödemeyi kabül etmeleri için gerekli ağırlık olarak her bir memeden çıkarılan meme hacminin 500 gr ve üstü olması gerektiği belirtilmiştir. Günümüzde meme büyüklüğünün tanımlanması için bazı objektif kriterler tanımlanmıştır. Meme vücut dışı bir organdır ve volümü kolaylıkla ölçülebilir. Bu konuda Grossman Routner diski ve mamografik ölçüm yöntemi çok popülerdir

(8,63). Meme volümünün ölçümü memeye yapılacak işlemlerin temelini oluşturur. MKC'nin endikasyonu ve olası OMKC tekniği meme volümüne ve tümör /meme volümün oranına bağlı olarak hesaplanmaktadır. Ayrıca meme asimetrisinin objektif olarak tanınmasında iki taraflı meme volümünün ölçümüyle mümkün olur. Bu açılardan meme volümünün ölçülmesi gerektiğini düşünmekteyiz. Bu ölçümlerle büyük meme (makromasti) sınıflaması olarak aşağıdaki sınıflama kullanılabilir:

Orta makromasti : 650-850 cm

Makromasti (büyük meme) : >1000 cm

Jigantomasti (Dev meme) : >1500 cm.

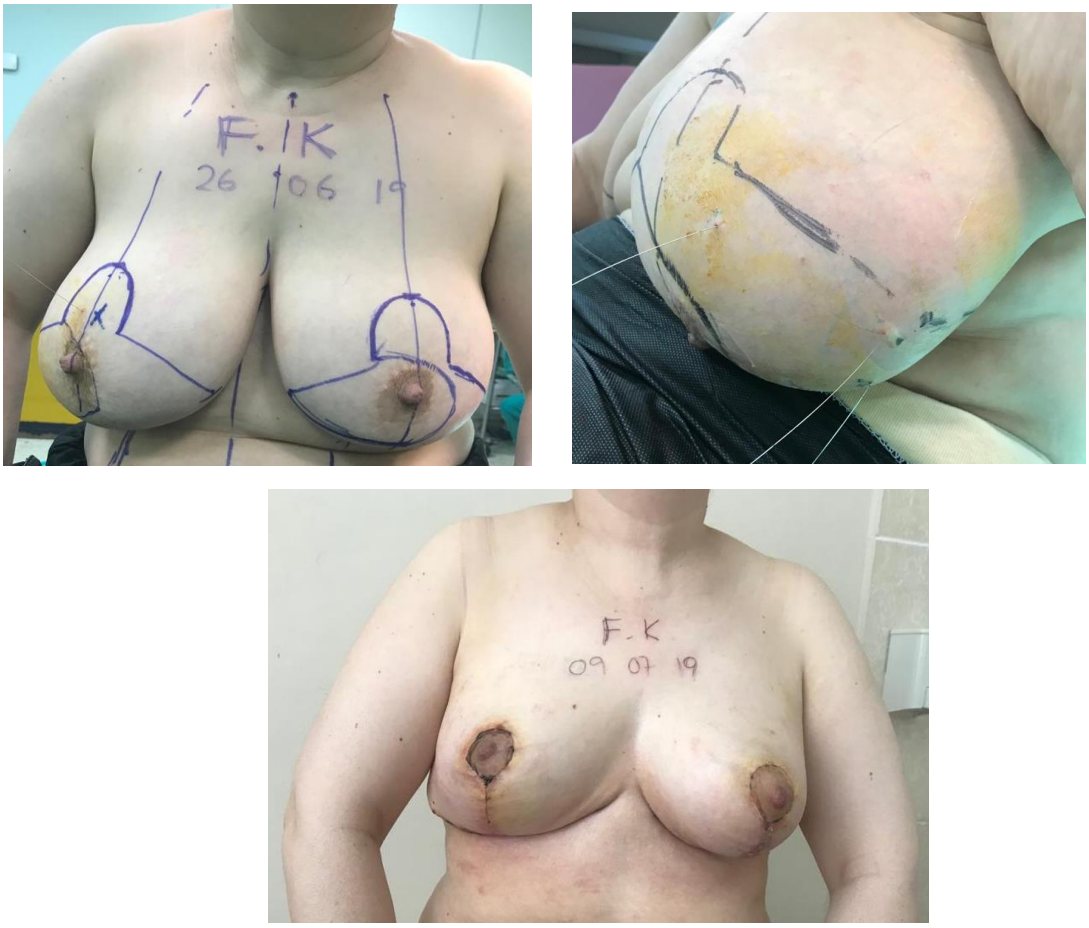

Sekil 16. Memede şüpheli 3 alanın tel işaretleme ile onkoplastik meme küçültme ile çıkarılması

Büyük memeler pek çok klinik yakınmalara neden olarak olmaktadır. Özellikle boyun, sırt, omuz bel ve meme ağrılarına neden olmaktadır. Ek olarak inatçı pişik (intertirigo), solunum sıkıntısı, temizlik sorunu, ve beden fonksiyonlarının kısıtlanması gibi klinik yakınmalara neden olmaktadır (64). Tüm bu semptomlarla büyük memeli kadının yaşam kalitesi düşmektedir. Tüm bunlara meme kanseri eklenmesi ile işler daha da karmaşıklaşır. İşte onkoplastik meme küçültmeler bu iki ihtiyacı yani meme kanseri ve büyük meme sorununu

tek seansta tedavi etmektedir. Bu sistemin en büyük cazibesi budur. Onun için ilk yapılan onkoplastik prosedürler yoğun olarak onkoplastik meme küçültmelerdir. Halen literatürde en sık yapılan onkoplastik işlem olarak onkoplastik meme küçültmeler olduğu bilinmektedir (7,28,65). Sekil 16 Memede şüpheli 3 alanın tel işaretleme ile onkoplastik meme küçültme ile çıkarılması gösterilmektedir. Şekil 17 Meme volüm ölçümünde kullanılan Grossmann@Roudner diski ve uygulaması gösterilmektedir.

Şekil 17. Meme volüm ölçümünde kullanılan Grossmann@Roudner diski ve uygulaması

Makromastili meme kanserli olguların bazı onkolojik sorunları vardır. Tüm diğer kanser gibi erken tanı ve tedavi meme kanseri için çok önemlidir. Büyük memeli kadınlarda meme kanserinin tanısı gecikmektedir. Ek olarak ülkemizde yapılan bir çalışmada meme kanserli olguların önemli bir kısmının hala memede kitle saptanmasıyla hekime başvurmaktadır. Dolayısıyla kitlenin ele gelmesi kocaman bir memede daha geç dönem demektir. Ek olarak büyük memeli kadınların pek çok görüntüleme sorunları olmaktadır. Bu sorunlar: US duyarlılığı düşmesi, mamografi kaset sorumları ve kitlenin gözden kaçması vb. sorunlar tanmlanmıştır (42,66). Meme kanserinin tanı ve tedavisinde görüntülemenin yeri bellidir. Büyük meme görüntüme zorluklarına neden olarak olası riskli onkolojik sorunlar doğurabilir. Onkolojik açıdan diğer bir sorun kanser nedeniyle ameliyat yapılacak olgularda radyoterapi sorunları tanımlanmıştır. Söz konusu sorunlar; Meme içinde doz dağılım sorunları, fazla akciğer kalp ve karaciğer dokusunun alan girmesi, deri koruyucu etkinin kaybı olarak sayılabilir (7,67). Tüm bu nedenlerden dolayı normal meme büyüklüğüne getirilmiş meme, radyoterapistler için istenen bir durumdur. Onkoplastik meme küçültme bu sorunlara yardımcı olmaktadır. Bu tekniğin tümörün geniş çıkarılmasına ek olarak onkolojik diğer bir yararı da budur. Şekil 18. Memedeki temel kesiler ve memenin yeniden şekillenmesi gösterilmektedir.

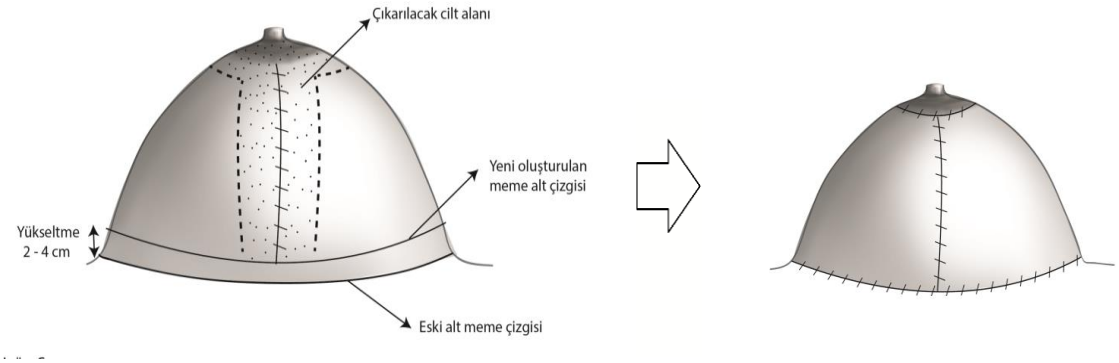

Şekil 18. Memedeki temel kesiler ve memenin yeniden şekillenmesi (TMHDF Onkoplastik Meme Cerrahisi kitabından)

Meme kanserli ve büyük memeli kadınlarda bu yöntemin önerilmesi ve anlatılması gereklidir. Fakat tüm bu yararlarına rağmen olguları ancak yarısı tek taraflı meme kanseri ne deniyle iki taraflı bir cerrahi işlemi kabül etmektedir. Bu da çok önemlidir. Tüm yapılan OMKC da hastalar yapılan işlen konusunda bilgilendirilip onam alınmalıdır (20,27,45). Olası riskler anlatılmalıdır. Özellikle majör cerrahi bir işlem olan onkoplastik meme küçültme deneyim ve dikkat gerektirir. Şekil 19. Meme başını taşıyan dermoglandüler fepin hazırlanması, işlemin en önemli kısmıdır. Olası komplikasyon ve yönetimi konusunda geniş bilği komlplikasyonlar bölümünde değinilecektir.

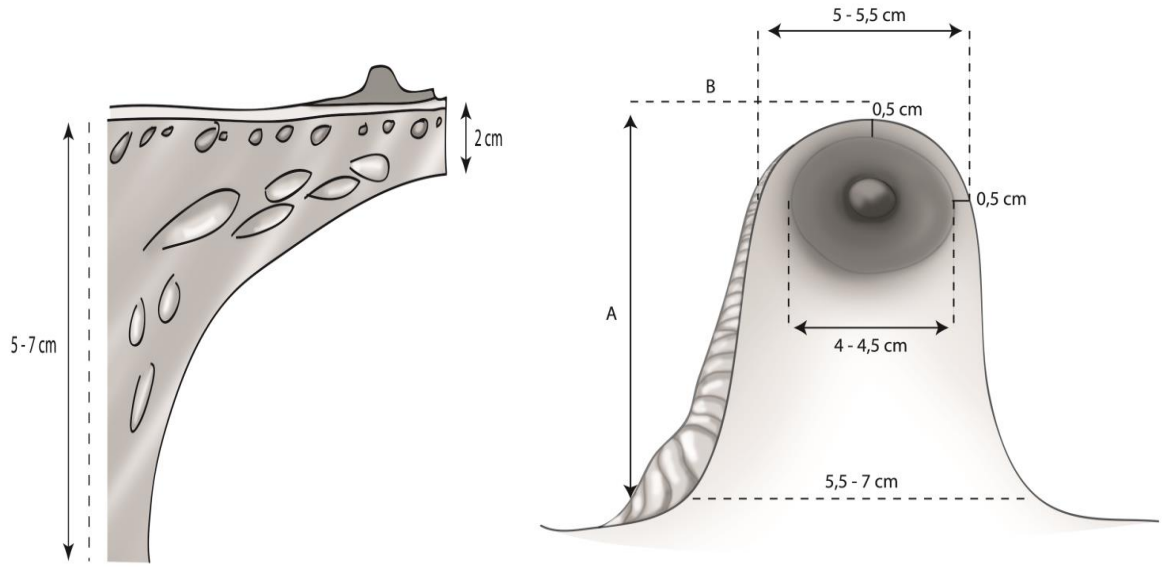

Şekil 19. Meme başını taşıyan dermoglandüler fepin hazırlanması, işlemin en önemli kısmıdır.

Makromasti ve meme kanserinde onkoplastik meme küçültmenin estetik ve onkolojik yararları bildirilmiştir. Ameliyat sırasında daha geniş tümör çıkarılmasıyla cerraha güven ve

konfor sağlamaktadır. Uzun dönem onkolojik ve hasta memnuniyetinin sağlandığı sonuçlar bildirilmektedir (4,37). Bir teknik ayrıntı verirsek radyoterapi yapılacağı ve sonrasında meme küçüleceği için tümörün olduğu taraf volüm olarak %10 daha büyük bırakılmalıdır.

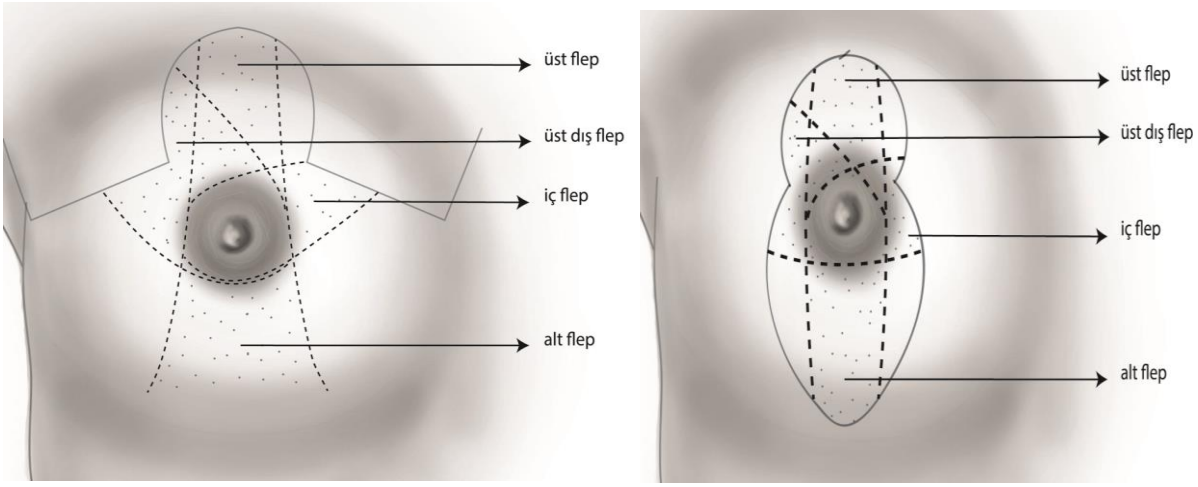

Şekil 20. Wise kalıbına ve düşey (vertikal)kesi uyarlanmış meme başına içeren flep türleri. (TMHDF Onkoplastik Meme Cerrahisi kitabından)

Plastik cerrahlar 80 den fazla teknikle meme küçültme teknikleri tanımlamışlardır. Bu teknikleri bizler onkolojik küçültmede kullanmaktayız. Bu uygulamada meme cildi kesı türü (Wise kalıbı , düşey kesi (vertikal) vb..) ve meme başını taşıyan flep türü (alt, üst, iç, üst −iç flep vb.) olarak tanımlanmaktadır. En sık yapılan onkoplatik küçültme tekniği alt flep wise kalıbı kesi türüdür (68). Flep seçiminde tümöre en uzak olanı seçilmektedir. Şekil 20 Wise kalıbına ve düşey (vertikal)kesi uyarlanmış meme başına içeren flep türleri göstermektedir.

Sekil 21. Serbest meme başı flebiyle onkoplastik meme küçültme (En altta postop. 17. Gün memelerin görünümü) (TMHDF Onkoplastik Meme Cerrahisi kitabından)

Sonuç olarak; büyük memeli meme kanserli hastalar için onkoplastik meme küçültmeler onkolojik yararlar, yüksek estetik değerlendirme, yüksek hasta memnuniyeti ve cerrahlar için mesleki derinleşme sağlamaktadır. Sekil 21 Serbest meme başı flebiyle onkoplastik meme küçültme tekniği göstermektedir.

Onkoplastik Cerrahi Komplikasyonları

Meme kanserinin standart tedavisi olan koruyucu cerrahiye ek olarak yapılan plastik tekniklerin kullanılmasıyla operayon süresi doğal olarak uzun olmakta ve daha fazla komplikasyon beklenebilir. Yapılan çalışmalarda OMKC sonrası komplikasyon oranları %8.9−24.6 oranında bildirilmektedir (69,70,71). Bu komplikasyonlar iki tür sınıflandırılabilir. Erken ve geç dönem komplikasyonları olarak ayrılabilir. Onkoplastik ameliyat sonrasında ilk 30 gün içinde olana sorunlar erken dönem komplikasyonlar (yara sorunları; kanama, seroma, besleme sorunları, yara ayrılması vb.) olarak değerlendirilmektedir (68). Sonrasında olanlar

geç komplikasyon (skar, asimetri, çok gecikmiş yara sorunları, renk değişikliği, yağ nekrozu vb.) olarak tanımlanmaktadır. Bu konuda çalışan bazı otörler minör (seroma, ekimoz, gamzeleşme vb..) ve majör (yara ayrılması, flep nekrozu, işlev bozuklukları vb.) komplikasyonlar olarak da sınıflamaktadır. Diğer bir yaklaşımda ise lumpektomiye ait genel sorunlar ve uygulanan plastik tekniklere ait komplikasyonlar olarak da sınıflandırılmaktadır . Aslında OMKC sonrası oluşan küçük, büyük tüm olası komplikasyonlar can sıkıcı ve bazıları ciddi uğraştırıcıdır. Sorun cerrah ve hasta tarafından yönetilir. Onun için hep tekrarlıyoruz yapılacak işlem ve olası komplikasyonlar ameliyat öncesi hasta ile konuşulmalı ve bilgilendirilmelidir. Tablo 6 OMKC de erken ve geç komplikasyonları gözetlemektedir.

Tablo 6. OMKC de erken ve geç komplikasyonlar

Erken dönem komplikasyonlar (<1 ay)	**Geç dönem koplikasyonlar (>1 ay)**
Seroma	Keloid, skar
Kanama (hematom, ekimoz)	Meme asimetrisi
Yara ayrılması	Uzun dönem yara ayrılması
Yara yeri enfeksiyonu	Uzamış flep beslenme sorunu
İskemi, nekroz	Yağ nekrozu
Flep nekrozu	Cilde renk değişikkliği, hiperpiğmentasyon
Meme cildinde gamzeleşmeler	Memenin estetik sorunları
Köpek kulağı deformitesi	Areola estetik sorunları
Erken meme asimetrisi	Meme başının his kusurları
Uzun ameliyat sonrası DVT	Kr. meme ağrısı
Solunum sorunları	Dönör alanı işlev bozuklığı
Donör alanı işlev bozukluğu	

Seroma; onkoplastik uygulamalarda en sık görülen komplikasyondur. Meme, aksilla ve uzak alanlardaki flep alanlarında görülebilir. Obsite, cerrahinin genişliği ve derinliği önemli etkenlerdendir. Ölü boşluk bırakmamak, dren koymak ve erken dönemde çekmek seromayı azaltır. Yalancı bursa oluşumundan korkulabilir fakat tedavisi kolaydır. Yineleyen seromalarda tedavi seri perkutan aspirasyonlardır (71).

Kanama (hematom ve ekimoz); Cerrahi yapılan tüm alanlarda görülebilmektedir. Ameliyat sırasında kesilen damarların fark edilmemesi sonrası oluşur. Hipertasiyonlu hastalarda ve kan sulandırıcı ilaç kullananlarda daha sıktır. Ekimoz için tedavi gerekmez sabırla beklemek (8−10 gün) yeterlidir. Hematom deride gerginlik ve ağrı olur, saptanmasından hemen sonra

direne edilmeli ve enfeksiyondan korunmalıdır. Sekil 21 Memede hematom ve ekimoz gösterilmektedir.

Sekil 21. Memede hematom ve ekimoz

Enfeksiyon; OMKC de enfeksiyon riski diğer temiz yaralardan daha yüksek değildir. Fakat kesi alanına duktusların açılması ve plastik tekniklerin kullanılması nedeniyle proflaktik antibiyotik tek ya da iki doz kullanılmalıdır. özellikle onkoplastik meme küçültme gibi majör ameliyatlarda dren çıkıncaya kadar antibiyotik kullananlar vardır (17). Enfeksiyon etkeni S. Areus ve S. Epidermitisdir. Genellikle flep uçlarında iskemi nekroza sekonder gelişir. Onun için olası beslenme sorunu alanları enfeksiyon açısında hemen korunmalıdır (topikal pomadlar ve sistemin antibiyotik ile). Bilinen enfeksiyon bulguları gelişir. Nekroz varsa kontrollü debritman yapılmalı ve apse varsa direne edilmelidir.

Cilt flep beslenme (iskemi nekroz); Özellikle onkoplastik küçültme sonrası yan fleplerde sık görülür. Kısmi ya da tam olabilir. Yara iyileşmesi bozulur ve gecikir adjuvan tedavilerin gecikmesi söz konusu olabilir. Dikkat edilmelidir. Sıklığı %15.8 olduğunu bildiren çalışmalar vardır (72,73,74). Risk faktörleri ise; diyabet, hipertansiyon, 65 yaş üstü, hematom, gergin yara kapama, sigara ve çıkarılan dokunun büyüklüğüdür. Özellikle cerrahi teknik çok önemlidir. Gerginliksiz ve beslenmeyi bozmayan özenli bir cilt kapama yapılmalıdır. Beslenme bozukluğu saptandığında enfeksiyon riski için topikal antibiyotikli pomatlarla korunmalı ve gerğinlik azaltılmalıdır. Demerkasyon hattı gelişimce erken debriyman ve yara bakımı yapılmalıdır. Bazı otörler nekroz alanının 6 cm^2 ve üstü saptanması durumunda hemen debritman yapılması gerektiğini tanımlamışlatır. Aksi taktirde adjuvan tedavinin gecikeceğini bildirilmiştir (73). Diğer yazarlar demerkasyon hattının beklenmesini belirtmiştir. Sekil 22 Meme yan fleplerinde beslenme sorunu gösterilmektedir

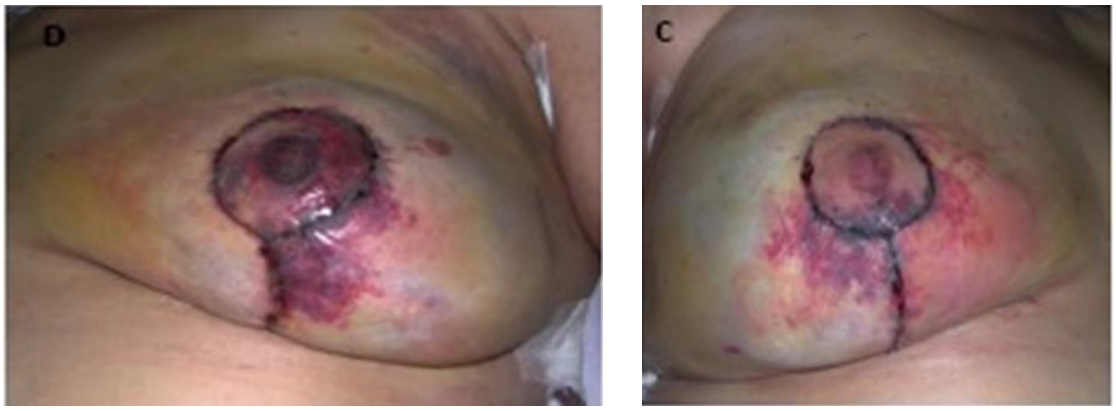

Sekil 22. Onkoplastik meme küçültmede yan fleplerde beslenme sorunu

Yağ nekrozu: Sık görülen bir komplikasyondur. Geç komplikayondur. Yağ dokusundan zengin memelerde aşırı diseksiyoma bağlı (cilt ve pektoral kas alanından) olarak oluşur. Tümör yinelemesiyla karışır. Bu durumda görüntüleme ve biyopsi yapılmalıdır. Tanı konuldukatan sonra izlenebilir. Fakat memede belirgin estetik sorun oluşturanlar çıkarılmaktadır. Sekil 22. Meme yan fleplerinde beslenme sorunlarını göstermektedir.

Areola beslenme sorunu (iskemi ve nekroz): Areolanın beslenme sorunu niye önemlidir? Memelerin kimliğini belirleyen meme başıdır (areola). Onun canlılığı ve estetik durumu pek çok değeri tanımlayacaktır. Merkezi yerleşimli ya da yakın yerleşimli tümörlerde meme başının çıkarılması riski olabilir. Fakat özellikle onkoplastik meme küçültmelerde (her iki memede) meme başını taşıyan flepler yapılmakta hatta ameliyatın teknik adınıda bu flep türü belirlemektedir. En az görüldüğü teknik alt (inferior) flepte meydana gelmektedir. Kısmi ya da tam nekroz olabilir. Bu durumlarda yeniden yapılan memenin merkezi yani areolanın beslenme sorunu çok önem kazanır. Bilinen tüm felep teniğine uyum ve özene rağmen bazen areolada beslenme sorunları olabilmektedir. Burada temel sorun meme başının arteryel beslenmesinden ziyade meme başının altında yer alan venöz pleksusun zarar görmesi sonucu olur. Areolanın etrafından en az 5 mm kenarından deepitelize edilerek flep kesisi yapılmalıdır. Risk faktörleri; sigara, KOAH, obesite, diyabet, uzun flep, ve sıkı cilt kapama nedenler arasında sayılabilir. Tedavisine gelince areolanın beslenmesi ameliyat sırasında saptanırsa serbest meme başı flebine çevrilebilir. Ameliyat sonrasında gelişirse (en istenmeyen ve korkulan komplikasyondur) öncelikler yara sütürler alınarak gevşetilir. Ve enfeksiyon için antibiyotikli pomadlar kullanılır. Düşük molekül ağırlıklı heparın kullanılabilir. Ayrıca topikal nitrogliserinli pomadlar yardımcıdır (72,73). Deneyimlerimize göre beklemek ve yukarıda önerilen yöntemlerle sorun büyük oranda çözülmektedir. Fakat onkolojik olarak adjuvan tedavilerin gecikmemesine dikkat edilmelidir. Şekil 23 OMKC sonrası meme başında ve alt fleplerde beslenme sorunları göstermektedir.

Şekil 23. OMKC sonrası meme başında ve alt fleplerde beslenme sorunları (Dr. Mustafa Emiroğlu arşivi)

Hiperpiğmentasyon özellikle RT sonrası orta uzun vadede ortaya çıkmaktadır. Bir diğer sorun kr. meme ağrısıdır. İyi cerrahi teknige rağmen görülebilir NSAİ ile tedavi edilebilir (75,76). Şekil 24 de memee asimetrisi görülmektedir.

Şekil 24. Meme asimetrisi (memelerin birinin %10 dan daha büyük olmasıdır)

Yara ayrılması; Memenin yeniden şekillendirilmesi özenle yapılmalıdır. Bazen tüm dikkate rağmen yara kenarları ayrılabilir yara iyileşmesi bozulur. Özellikle memenin yeniden

şekillendirilmesi (onkoplastik küçültmelerde) meme cildinde gerginliğe neden olmaktadır. En sık yara açılmaları üç cilt flebinin birleşim yeri (Ölüm Üçgeni) alanda görülür. Cilt dikişlerinde gerginliksiz kapama esastır. Ayrılama sonrası enfeksiyondan korunmalıdır. İyileşme sonrası daha geniş skar gelişebilir. Şekil 25. Ölüm üçgeninde yara ayrılması komplikasyonu gösterilmektedir.

Şekil 25. Yara ayrılması (ölüm üçgeninde)

Uzun dönem estetik sorunlar: Bu konu aslında çok uzun ve bir komplikasyon olarak değerlendirilmektedir. Çünkü meme estetik bir organdır ona yapılan OMKC de oluşan estetik sorunlar da burada komplikasyon olarak sınıflandırılmalıdır. Şekil 26 geç dönemde gelişen kesi köşelerinde gelişen köpek kulağı deformitesini göstermektedir. Estetik değerlendirmede bu konu daha geniş olarak incelenecektir. Uzun dönemmde kesi skarları da sık görülmektedir.

Şekil 26. Gec dönemlerde OMKC de sık görülen bir durum; köpek kulağı deformitesi

Estetik değerlendirme ve Yaşam kalitesi

Estetik değerlendirme

Estetik; doğa ve güzelliği inceleyen bir felsefe dalıdır ve kendisi subjektiftir. Meme kanseri tedavisinde hasta ve hekimler üç temel konuya odaklanırlar. Bu konular sağkalım, onkoplojik yerel kontrol ve yaşam kalitesidir. Son yılların meme kanseri cerrahi tedavisinin inovatif yönü olan OMKC son iki konunun geliştirilmesini yardıncı olamaktadır. Meme kanserinin tedavisinde sağkalım ve yerel konntrol konusunda son derece geniş çalışmalar olmasına rağmen estetik degerlendirme ve yaşam kalitesi konularında yeterince çalışma yoktur. Güzellik ve estetiğin nasıl olduğu ve olması gerektiği konusunda tarih boyunca tartışrmalar olmuştur. Günümüzde de meme estetüği konusundaki tartışmalar devam etmektedir. Ayni zamanda nasıl yapılacağı konusundada netlik yoktur. Bazı kuruluşların önerilerine rağmen literatür pek çok farklı yöntemle yapılan MKC ve/veya OMKC estetik değerlendirmeleriyle doludur. Nicin estetik degerlendirme yapılmalıdır? Estetik degerlendirme aslında temel olarak hastanın yapılan ameliyattan memenuniyetini olçmektedir. Estetik degerlendirme hasta memnuniyet orannını artırmaktadır. Ek olarak sonuçları geliştirmek ve ortak terminoloji geliştirmek için gereklidir. Meme kanseri OMKC si sonrası ne zaman estetik değerlendirme yapılması gerektiği konusunda tartışmalar devem etmektedir. Kanser için tüm tedavilerinin bitip 6 ay , 1.,3,5. Yıllarda yapılması önerilmektedir (68). Meme cerrahi sonrası estetik degerlendirme; memenin büyüklüğüne, memenin şekline, skarların durumuna, memenin sınırlarına, areolanın durumuna (şekil, büyüklük, renk,konum vb.) bağlı olarak değişmektedir. Yapılan estetik değerlendirmede genellikle hastaların kendi degerlendirmeleri OMKC sonrası puanları hekim ve/veya panel degerlendirmeden daha yüksek olmaktadır. Estetik değerlendirme bölümünde literatürde yer alan ve önde gelen estetik değerlendirmeleri kısaca değineceğiz.

Estetik değerlendirme subjektif ve objektif olarak ikiye ayrılmaktadır. Subjektif degerlendirme hastanın kendi kendine değerlendirmesi, bir yada birden fazla (3ve/veya 5 kişi) gözlemci tarafından değerlendirilmesidir. Objektif değerlendirme ise değişik bilgisayar proğramları ve farklı yazılımlarla yapılan değerlendirmeyi içermektedir. Zaman zaman iki yöntem bir arada kullanılmaktadır (77). Şekil 27. Meme estetiğinde en önemli değerlendirme alanlarını göstermektedir. Şekil 28. Memnin estetik değerlendirilmesi yaklaşımları özetlemektedir.

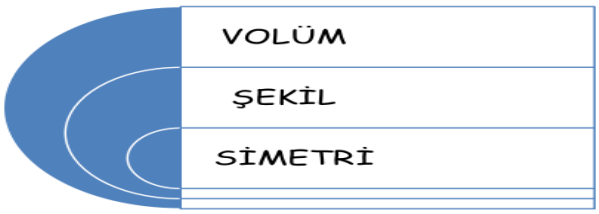

Şekil 27. Meme estetiğinde en önemli değerlendirme alanları

Subjektif değerlendirme:

Hastanın Kendi kendine Değerlendirmesi, En kolay ve en sık kullanılan yöntemdir. Bu yöntem ile yapılan OMKC işlemini hastalar bazen puan vererek bazen çok iyi, iyi, orta, zayıf ve kötü olarak değerlendirmektedir. Pekçok faktörün (yaş, eğitim, sosyoekonomik düzey vb) etkilediği bu yöntemin tekrarlanabilirliği zayıftır. Her hastaya yapılan OMKC ameliyatın sonucu hastaya sorularak öğrenilebilir. Direk hastanın algıladığı ve yaşam kalitesini yansıtması, yöntemin bir diğer avantajıdır (78). Diğer bir yöntem Likert tipi memenuniyet ölçütünün hastaya yapılmasıdır. bu teknige göre sonuçlar mükemmel, iyi orta, ve zayıf ve kötü olarak değerlendirilir (79). Bu teknikle hastanın yine tüm durumdan olan memeniyeti ölçülür.

Gözlemci değerlendirmesi: Litertürde en yaygın kullanılan yöntemdir. 1,3,5 ya da daha fazla gözlemci tarafından yapılmaktadır. Burada memeler direk ya da meme resimleri bakılarak estetik değerlendirme yapılır. Bunlardan Harris tarafından önerilen ve Harvard ölçeği olarak bilinen formatta, tedavi edilen meme karşı meme ile kıyaslanarak değerlendirrme yapılmaktadır (80). Bu yönteme göre memeye yapılan işlem karşı memeyle kıyaslanarak: Fark yok, hafif fark var, hafif fark var ama görünüm kötü ve ciddi fark var olarak sınıflandırılır. Bu yöntem onkoplastik meme küçültme ve iki taraflı momoplasti yapılan hastalarda uygulanamaz.

Doktor değerlendirmesi: Bazen tek kişi yani OMKC'yi yapan doktorun kendi değerlendiermesi (Mükemmel, iyi, orta ve kötü) olarak da yapılır. Bu tür değerlendirme hasta kontrollere geldiğinde hekim tarafından yapılır ve kaydedilir. European Oraganisation for Reasearch and treatment of cancer (EORTC) Benzer şekilde farklı alanlardan oluşan bir grup (meme cerrahı, plastik cerrah, memem hemsiresi ve tıp dışı kişi vb) tarafından gözlemsel değerlendirme önermektedir (81). Pezner ve ark bir panelle değerlendirme önermişlerdir. Hatta bu tekniği kolaylaştırmak için hastanın ameliyat sonrası meme fotografları çekilerek (karşıdan, ve sağ, sol taraftan 45'er derecelik yanlardan fotograf çekilmektedir (82).

Şekil 28. Memnin estetik değerlendirilmesi yaklaşımları

Objektif değerlendirme:

Son yıllarda meme estetiğinin objektif olarak ölçülmesi gerektiği ve bu işlemin yapılması için diğital teknolojiden yaralanılması gerektiği konusunda çalışmalar vardır. Bu yöntemlerin tekrarlanabilir olması tekniğin cazip alanıdır. Fitzal ve ark. koruyucu cerrahi sonrası estetik degerlendirme için meme simetri indeksi (MSİ) kavramını tanımlamıştır. Bu yöntem sağ ve

sol memenin çekilen digital resimlerinin karşılaştırılmasına dayanır (83). Hastanın derlendirmelriyle fazla örtüşmediğinden bu tedegerlendirme tekniğinin kullanımı sınırlı kalmıştır. Bilgisay yazılımını kullanıldığı bir diger yöntem Cordosa ve Ark. önerdiği BCCT.core uygulamasıdır (77). Bu yazılım intermetten ücretsiz olarak indirilerek kullanılabilir.

Meme kanseri cerrahi tedavisinin estetik sonuçlarının değerlendirilmesi için son yıllarda BREAST Q yöntemi önerilmektedir. Pek çok yayında bu tekniğin kullanılması konusunda önerileri vardır. Objektif değerlendirmenin en etkili yolu olarak değerlendirilmektedir. Hastanın yaşam kaliteside değerlendirilir. BREAST Q yönteminde ‘’hastanın memelerden memnuniyeti’’, ‘’psikolojik olarak iyi hissetmesi’’, ‘’memelerin göğüs duvarna uygunluğu’’, memenin karın duvarına uygunluğu’’ ve hastanın cinsel aktivitesi’’ parametreleri 0…100 puan ile skorlanır. Bu yöntemle her meme için ayrı BREAST Q puanı tanımlamaktadır (84,85).

Sonuç olarak; OMKC yapılan hastalara estetik dğerlendirme yapılmalıdır. Meme estetik değerlenidrme tüm tedaviler bittikten 1,3,5,10 yıllarada yapılması önerilmektedir. Estetik değerlendirmede memenin şekli, memenin büyüklüğü, skarların durumu, meme başının yeri ve şekli, meme cildirrnin durum değerlendirilmektedir. Bir grup panelistle değerlendirme ve BREAST Q ile değerlendirme son yıllarada ön plana çıkmıştır.

Yaşam kalitesi

Meme kanseri bu hastalığa yakalanan tüm kadınlar üstünde olumsuz olarak etkisi vardır. Memeler kadınları tanımlayan ve tamamlayan organlardır söylemi yaşam kalitesin üstündeki etkisi elbette çok olacaktır. Günümüzde memeler sadece bebeklerin beslenme organlarının cok daha ötesinde cinsiyetin ve cinselliğin sembollerindendir. Meme kanseri ve ameliyatı bu nedenle kadının beden algısı, benden estetiği, meme estetiği ve kadın psikolojisi üstüne olumsuz etkisi gelişmektedir. Ek olarak hastalarda anksiyete ve depresyon başta olmak üzere psikolojik sorunlara neden olur (86,87). Meme kansserinde OMKC sonrası yaşam kalitesinin arttiğini bildiriren yayınlar vardır (36). Son dönemlerde yapılan bir review çalışmada koruyucu cerrahi sonrası ve OMKC arasında yaşam kalitesi farkı incelenmiştir. Bu çalışmaya göre OMKC’nin daha fazla yaşam kalitesi sağladığına dair kanıtların yetersiz olduğu bildirilmiştir (86). Fakat burada OMKC yapılan olguların daha zorlu olmasına rağmen hastalardaki yaşam kalitesinin koruyu cerrahiden daha az olmadığı belirtilmiştir. Aslında uygunsuz tümör/meme oranlı hastalarda yapılan OMKC yaşam kalitesini düşürmemektedir olarak da yorumlanabilir. Meme korunmuş ve estetiği sağlanmasının kadın hayatındaki yeri tartışılmazdır. Emiroğlu ve ark. makromastili ve meme kanserli hastalarda yapılan onkoplastik meme küçültmenin hastalarda uzun dönemde bile meemnunuyet oranlarının yüksek olduğu bildirlmiştir (37). Yaşam kalitesi özellikle sarkık (pitotik) ve/veya makromastili hastalarda yapılan OMKC işlenin iki sorunu bir seansta tedavi etmesinden dolayı yaşam kalitesi daha yüksek olamaktadır (79.88).

Yaşam kalitesinin ölçümü için BREAST Q kulanılabilir. Bu teknik estetik değerlendirmenin yanısıra yaşam kalitesini de degerlendirmektedir. Son yıllarda bu amaçla kullanımı armaktadır.Yaşam kalitesi için kabül görmüş bir metod da hastaların sunuçlarının raporlanması (PROMs) sık kullanılmaktadır (89,90).

Kaynaklar

1. Ferlay J, Shin HR, Bray F, Forman D, Mathers C, Parkin DM. Estimates of worldwide burden of cancer in 2008: GLOBOCAN 2008. Int J Cancer 2010; 127:2893-2917.
2. Soerjomataram I, Lortet-Tieulent J, Parkin DM, et al. Global burden of cancer in 2008: a systematic analysis of disability-adjusted life-years in 12 world regions. Lancet. 2012 Nov 24; 380(9856): 1840–50.
3. Collaborative Group on Hormonal Factors in Breast Cancer. Menarche, menopause, and breast cancer risk: individual participant meta-analysis, including 118 964 women with breast cancer from 117 epidemiological studies. The Lancet Oncology. 2012; 13(11):1141–1151.
4. Emiroğlu M, Sert İ, İnal A. The Role of Oncoplastic Breast Surgery in Breast Cancer Treatment. J Breast Health. 2015 Jan 1;11(1):1-9.
5. Chatterjee A, Gass J, Patel K, Holmes D, Kopkash K, Peiris L, Peled A, Ryan J, El-Tamer M, Reiland J A Consensus Definition and Classification System of Oncoplastic Surgery Developed by the American Society of Breast Surgeons. Ann Surg Oncol. 2019 Apr 11.
6. Audretsch W, et al. Proceedings of the Second European Congress on Senology. Viena, Austria, Bologna, Italy: Monduzzi; 1994. Oncoplastic Surgery: "Target" volume reduction, (BCT mastopexy) lumpectomy reconstruction (BCT reconstruction) and flap supported operability in breast cancer; pp. 139–57.
7. De La Cruz L, Blankenship SA, Chatterjee A, Geha R, Nocera N, Czerniecki BJ, Tchou J, Fisher CS. Outcomes After Oncoplastic Breast Conserving Surgery in Breast Cancer Patients: A Systematic Literature Review. Ann Surg Oncol. 2016 Oct;23(10):3247-58.
8. Emiroğlu M, Salimoglu S, Karaali C, Sert I, Gungor O, Sert F, Aydın C. Oncoplastic reduction mammoplasty for breast cancer in women with macromastia: Oncological long-term outcomes. Asian J Surg. 2017 Jan;40(1):41-47.
9. Standring S, et al. Grays anatomy, 40th ed. Edinburgh: Churchill Livingstone; 2009
10. Veronesi U, Banfi A, Salvadori B, Luini A, Saccozzi R, Zucali R, Marubini E, Del Vecchio M, Boracchi P, Marchini S, et al. Breast conservation is the treatment of choice in small breast cancer: long-term results of a randomized trial. Eur J Cancer 1990; 26:668-670.
11. Newman LA, Kuerer HM, McNeese MD, Hunt KK, Gurtner GC, Vlastos GS, Robb G, Singletary SE. Reduction mammoplasty improves breast conservation therapy in patients with macromastia. Am J Surg 2001; 181:215-220.
12. Kayar R, Çobanoğlu M, Güngör O, Çatal H, Emiroğlu M. The value of breast reduction operations in breast conservation surgery; Late results of 116 patients with breast cancer. J Breast Health 2006; 2:15-22.
13. Rezai M, Darsow M, Kummel S, Kramer S. Autologous and alloplastic breast reconstruction–overview of techniques, indications and results. Gynakol Geburtshilfliche Rundsch 2008; 48:68-75.

14. Munhoz AM, Montag E, Gemperli R. Current aspects of therapeutic reduction mammaplasty for immediate early breast cancer management: An update. World J Clin Oncol 2014; 5: 1-18.
15. McIntosh J, O'Donoghue JM. Therapeutic mammaplasty--a systematic review of the evidence. Eur J Surg Oncol 2012; 38: 196-202.
16. Kronowitz SJ, Feledy JA, Hunt KK, Kuerer HM, Youssef A, Koutz CA, Robb GL. Determining the optimal approach to breast reconstruction after partial mastectomy. Plast Reconstr Surg. 2006 Jan;117(1):1-11
17. Gulcelik MA, Dogan L, Yuksel M, Camlibel M, Ozaslan C, Reis E. Comparison of outcomes of standard and oncoplastic breast-conserving surgery. J Breast Cancer 2013; 16:193-197.
18. De Lorenzi F, Hubner G, Rotmensz N, Bagnardi V, Loschi P, Maisonneuve P, Venturino M, Orecchia R, Galimberti V, Veronesi P, Rietjens M. Oncological results of oncoplastic breast-conserving surgery: Long term follow-up of a large series at a single institution: A matched-cohort analysis. Eur J Surg Oncol. 2016 Jan;42(1):71-7
19. De Lorenzi F, Loschi P, Bagnardi V, Rotmensz N, Hubner G, Mazzarol G, et al. Oncoplastic breast-conserving surgery for tumors larger than 2 centimeters: is it oncologically Safe? A matched-cohort analysis. Ann Surg Oncol 2016;23(6):1852e9.
20. Losken A, Dugal CS, Styblo TM, Carlson GW. A meta-analysis comparing breast conservation therapy alone to the oncoplastic technique. Ann Plast Surg. 2014;72:145–149.
21. Gurleyik G, Karagulle H, Eris E, Aker F, Ustaalioglu BO. Oncoplastic surgery; volume displacement techniques for breast conserving surgery in patients with breast cancer. Acta Chir Belg. 2017 Jun;117(3):169-175.
22. Kaur N, Petit JY, Rietjens M, et al. Comparative study of surgical margins oncoplastic surgery and quadrantectomy in breast cancer. Ann Surg Oncol. 2005;12:539e545.
23. Laucirica R. Intraoperative assessment of the breast: guidelines and potential pitfalls. Arch Pathol Lab Med 2005; 129:1565-1574.
24. Rietjens M, Urban CA, Rey PC, Mazzarol G, Maisonneuve P, Garusi C, Intra M, Yamaguchi S, Kaur N, De Lorenzi F, Matthes AG, Zurrida S, Petit JY. Long-term oncological results of breast conservative treatment with oncoplastic surgery. Breast 2007; 16:387-395.
25. McIntosh J, O'Donoghue JM. Therapeutic mammaplasty--a systematic review of the evidence. Eur J Surg Oncol. 2012;38:196–202
26. Schaverien MV, Stallard S, Dodwell D, Doughty JC. Use of boost radiotherapy in oncoplastic breast-conserving surgery - a systematic review. Eur J Surg Oncol 2013; 39:1179-1185.
27. Hernanz F, Regaño S, Vega A, Gómez Fleitas M. Reduction mammaplasty: an advantageous option for breast conserving surgery in large-breasted patients. Surg Oncol 2010; 19: 95-102.
28. Munhoz AM, Montag E, Gemperli R. Current aspects of therapeutic reduction mammaplasty for immediate early breast cancer management: An update. World J Clin Oncol 2014; 5:1-18.

29. Zucca Matthes AG, Uemura G, Kerr L, Matthes ÂC, Michelli RA, Folgueira MA, da Costa Viera RA. Feasibility of oncoplastic techniques in the surgical management of locally advanced breast cancer. Int J Surg. 2012;10:500–505.
30. Emiroglu M, Sert I, Karaali C, Aksoy SO, Ugurlu L, Aydın C. The effectiveness of simultaneous oncoplastic breast surgery in patients with locally advanced breast cancer. Breast Cancer. 2016 May;23(3):463-70.
31. Campbell EJ, Romics L. Oncological safety and cosmetic outcomes in oncoplastic breast conservation surgery, a review of the best level of evidence literature. Breast Canc (Dove Medical Press) 2017;9:521e30.
32. Munhoz AM. Practical guidelines for repair of partial mastectomy defects using the breast reduction technique in patients undergoing breast conservation therapy. Plast Reconstr Surg. 2008;122:675–676.
33. Yang JD, Lee JW, Cho YK, Kim WW, Hwang SO, Jung JH, Park HY. Surgical techniques for personalized oncoplastic surgery in breast cancer patients with small-to moderate-sized breasts (part 2): volume replacement. J Breast Cancer. 2012;15:7–14.
34. Down SK, Jha PK, Burger A, Hussien MI. Oncological advantages of oncoplastic breast-conserving surgery in treatment of early breast cancer. Breast J 2013; 19:56-63.
35. Haloua MH, Krekel NM, Winters HA, et al. A systematic review of oncoplastic breast-conserving surgery: current weaknesses and future prospects. Ann Surg. 2013;257:609e620.
36. Kelemen P, Pukancsik D, Újhelyi M, Sávolt Á, Kovács E, Ivády G, Kenessey I, Kovács T, Stamatiou A, Smanykó V, Mátrai Z.Comparison of clinicopathologic, cosmetic and quality of life outcomes in 700 oncoplastic and conventional breast-conserving surgery cases: A single-centre retrospective study. Eur J Surg Oncol. 2019 Feb;45(2):118-124.
37. Morrow ES, Stallard S, Doughty J, Malyon A, Barber M, Dixon JM, Romics L. Oncoplastic breast conservation occupies a niche between standard breast conservation and mastectomy - A population-based prospective audit in Scotland. Eur J Surg Oncol. 2019 Mar 15. 7.
38. Rietjens M, Urban CA, Rey PC, Mazzarol G, Maisonneuve P, Garusi C, Intra M, Yamaguchi S, Kaur N, De Lorenzi F, Matthes AG, Zurrida S, Petit JY. Long-term oncological results of breast conservative treatment with oncoplastic surgery. Breast. 2007 Aug;16(4):387-95.
39. Eaton BR, Losken A, Okwan-Duodu D, et al. Local recurrence patterns in breast cancer patients treated with oncoplastic reduction mammaplasty and radiotherapy. Ann Surg Oncol. 2014;21:93e99.
40. Yang JD, Lee JW, Cho YK, Kim WW, Hwang SO, Jung JH, Park HY. Surgical techniques for personalized oncoplastic surgery in breast cancer patients with small-to moderate-sized breasts (part 2): volume replacement. J Breast Cancer. 2012;15:7–14.
41. Iwuchukwu OC, Harvey JR, Dordea M, Critchley AC, Drew PJ. The role of oncoplastic therapeutic mammoplasty in breast cancer surgery--a review. Surg Oncol. 2012;21:133–141.
42. Kayar R, Çobanoğlu M, Güngör O, Çatal H, Emiroğlu M. The value of breast reduction operations in breast conservation surgery; Late results of 116 patients with breast cancer. J Breast Health. 2006;2:15–22.
43. Rancati A, Gonzalez E, Dorr J, Angrigiani C. Oncoplastic surgery in the treatment of breast cancer. Ecancermedicalscience. 2013;7:293.

44. Veiga DF, Veiga-Filho J, Ribeiro LM, Archangelo I, Jr, Balbino PF, Caetano LV, Novo NF, Ferreira LM. Quality-of-life and self-esteem outcomes after oncoplastic breast-conserving surgery. Plast Reconstr Surg. 2010;125:811–817.
45. Aristokleous I, Saddiq M. Quality of life after oncoplastic breast-conserving surgery: a systematic review. ANZ J Surg. 2019 Apr 12
46. Emiroğlu M., İsmail Sert, Abdullah İnal, Cem Karaali, Kemal Peker, Enver İlhan, Mehmet Gülcelik, Varlık Erol, Hilmi Güngör, Didem Can and Cengiz Aydın¨ The Approach of General Surgeons to Oncoplastic and Reconstructive Breast Surgery in Turkey: A Survey of Practice Patterns Balkan Med J. 2014 Dec; 31(4): 307–312.
47. Moody AM, Mayles WP, Bliss JM, A'Hern RP, Owen JR, Regan J, Broad B, Yarnold JR. The influence of breast size on late radiation effects and association with radiotherapy dose inhomogeneity. Radiother Oncol. 1994;33:106–112.
48. Chadbourne EB, Zhang SH, Gordon MJ, Ro EY, Ross SD, Schnur PL, Schneider-Redden PR. Clinical outcomes in redüction mammaplasty: A systemic review and meta-analisis of published studies. Mayo Clin Proc. 2001;76:503–510
49. Blomqvist L, Eriksson A, Brandberg Y. Reduction mammaplasty provides long-term improvement in health status and quality oflife. Plast Reconstr Surg. 2000;106:991e997.
50. Carter SA, Lyons GR, Kuerer HM, Bassett Jr RL, Oates S, Thompson A, et al Operative and oncologic outcomes in 9861 patients with operable breast cancer: single-institution analysis of breast conservation with oncoplastic reconstruction. Ann Surg Oncol 2016;23(10):3190e8.
51. Chang E, Johnson N, Webber B, et al. Bilateral reduction mammoplasty in combination with lumpectomy for treatment of breast cancer in patients with macromastia. Am J Surg. 2004;187:647e650.
52. Weber WP, Soysal SD, Fulco I, Barandun M, Babst D, Kalbermatten D, Schaefer DJ, Oertli D, Kappos EA, Haug M.Standardization of oncoplastic breast conserving surgery. Eur J Surg Oncol. 2017 Jul;43(7):1236-1243
53. Thiessen FEF, Tjalma WAA, Tondu TBreast reconstruction after breast conservation therapy for breast cancer. Eur J Obstet Gynecol Reprod Biol. 2018 Nov;230:233-238.
54. Patel KM, Hannan CM, Gatti ME, Nahabedian MY. A head-to-head comparison of quality of life and aesthetic outcomes following immediate, staged-immediate, and delayed oncoplastic reduction mammaplasty. Plast Reconstr Surg 2011; 127:2167-2175.
55. Chatterjee A, Gass J, Patel K, Holmes D, Kopkash K, Peiris L, Peled A, Ryan J, El-Tamer M, Reiland J. A Consensus Definition and Classification System of Oncoplastic Surgery Developed by the American Society of Breast Surgeons. Ann Surg Oncol. 2019 Apr 11
56. Weber WP, Soysal SD, El-Tamer M, Sacchini V, Knauer M, Tausch C, Hauser N, Günthert A, Harder Y, Kappos EA, Schwab F, Fitzal F, Dubsky P, Bjelic-Radisic V, Reitsamer R, Koller R, Heil J, Hahn M, Blohmer JU, Hoffmann J, Solbach C, Heitmann C, Gerber B, Haug M, Kurzeder C. First international consensus conference on standardization of oncoplastic breast conserving surgery. Breast Cancer Res Treat. 2017 Aug;165(1):139-149.
57. Clough KB, Ihrai T, Oden S, Kaufman G, Massey E, Nos C. Oncoplastic surgery for breast cancer based on tumour location and a quadrant-per-quadrant atlas. Br J Surg. 2012;99:1389–1395.

58. Macmillan RD, McCulley SJ. Oncoplastic Breast Surgery: What, When and for Whom? Curr Breast Cancer Rep. 2016;8:112-117.
59. Rainsbury RM. Surgery insight: Oncoplastic breast-conserving reconstruction--indications, benefits, choices and outcomes.Nat Clin Pract Oncol. 2007 Nov;4(11):657-64.
60. Urban C, Lima R, Schunemann E, Spautz C, Rabinovich I, Anselmi K Oncoplastic principles in breast conserving surgery.. Breast. 2011 Oct;20 Suppl 3:S92-5.

.

61. Weber WP, Soysal SD, El-Tamer M, Sacchini V, Knauer M, Tausch C, Hauser N, Günthert A, Harder Y, Kappos EA, Schwab F, Fitzal F, Dubsky P, Bjelic-Radisic V, Reitsamer R, Koller R, Heil J, Hahn M, Blohmer JU, Hoffmann J, Solbach C, Heitmann C, Gerber B, Haug M, Kurzeder C. First international consensus conference on standardization of oncoplastic breast conserving surgery.Breast Cancer Res Treat. 2017 Aug;165(1):139-149
62. Emiroğlu M, Kuru B, Gülçelik MA, Atahan MK, Sezer AY, Karaali C, Güllüoğlu B. The Main Topics at the Oncoplastic Breast Surgery Course and Expert Panel. J Breast Health. 2017 Jan 1;13(1):46-49.
63. Kayar R, Civelek S, Cobanoglu M, Gungor O, Catal H, Emiroglu M. Five methods of breast volume measurement: a comparative study of measurements of specimen volume in 30 mastectomy cases. Breast Cancer (Auckl) 2011; 5:43-52. (PMID: 21494401)
64. Chadbourne EB, Zhang SH, Gordon MJ, Ro EY, Ross SD, Schnur PL, Schneider-Redden PR. Clinical outcomes in redüction mammaplasty: A systemic review and meta-analisis of published studies. Mayo Clin Proc. 2001;76:503–510
65. Dogan L, Gulcelik MA, Karaman N, Camlibel M, Serdar GK, Ozaslan C. Intraglandular flap technique for tumors located in the upper outer quadrant of the breast. Clin Breast Cancer. 2012;12:194–198.
66. Moody AM, Mayles WP, Bliss JM, A'Hern RP, Owen JR, Regan J, Broad B, Yarnold JR. The influence of breast size on late radiation effects and association with radiotherapy dose inhomogeneity. Radiother Oncol. 1994;33:106–112.
67. Poortmans P, Aznar M, Bartelink H. Quality indicators for breast cancer: revisiting historical evidence in the context of technology changes. Semin Radiat Oncol. 2012;22:29–39
68. Emiroglu M, Kuru B, Soybir G Onkoplastik meme cerrahisi Kitabı. Birleşik matbacılık mart 2015 sayfa.86.89
69. Kelly K. Hunt, John F.R. Robertson, and Kirby I. Bland (2014). The Breast. In F. Charles Brunicardi (Ed.) Schwartz's Principles of Surgery (pp. 497-565). New York, NY: McGraw-Hill Professional.
70. Shawna C. Willey, Donna-Marie E. Manasseh (2011). Mastectomy for Breast Cancer. In Scott L. Spear (Ed.) Surgery of the Breast Principles and Art (pp. 96-107). Philadelphia, PA: Lippincott Williams & Wilkins.
71. Vivek Srivastava, Somprakas Basu, Vijay Kumar Shukla. Seroma Formation after Breast Cancer Surgery: What We Have Learned in the Last Two Decades. J Breast Cancer. 2012 December; 15(4): 373–380.
72. Hashimoto I, Nakanishi H, Shono Y, Yamano M, Toda M. The features of thrombus in a microvessel injury model and the antithrombotic efficacy of heparin, urokinase, and prostaglandin E1. Plast Reconstr Surg. 2003;111(7):2307-14.

73. Jayaprasad K, Mathew J, Thankappan K, Sharma M, Duraisamy S, Rajan S, Paul J, Iyer S. Safety and efficacy of low molecular weight dextran (dextran 40) in head and neck free flap reconstruction. J Reconstr Microsurg. 2013;29(7):443-8.
74. Akan IM, Yildirim S, Gideroğlu K. Salvage of flaps with venous congestion. Ann Plast Surg. 2001 Apr;46(4):456.
75. Schlenz Ingrid, Kuzbari Rafic, Gruber Helmut, Holle Jürgen. The Sensitivity of the Nipple-Areola Complex: An Anatomic Study.Plastic & Reconstructive Surgery: 2000;105 (3):905-909.
76. Schlenz I, Rigel S, Schemper M, Kuzbari R. Alteration of nipple and areola sensitivity by reduction mammaplasty: a prospective comparison of five techniques. Plast Reconstr Surg. 2005;115(3):743-51.
77. Cardoso MJ, Cardoso JS, Vrieling C, Macmillan D, Rainsbury D, Heil J, Hau E, Keshtgar M. Recommendations for the aesthetic evaluation of breast cancer conservative treatment. Breast Cancer Res Treat. 2012 Oct;135(3):629-37.
78. Stanton AL, Krishnan L, Collins CA (2001) Form or function? Part 1. Subjective cosmetic and functional correlates of quality of life in women treated with breast-conserving surgical procedures and radiotherapy. Cancer 91(12):2273–2281
79. Emiroglu M, Kuru B, Soybir G Onkoplastik meme cerrahisi Kitabı. Birleşik matbacılık mart 2015 sayfa 344..349.
80. Harris JR, Levene MB, Svensson G, Hellman S (1979) Analysis of cosmetic results following primary radiation therapy for stages I and II carcinoma of the breast. Int J Radiat Oncol Biol Phys 5(2):257–261
81. EORTC BCCG (2004) Manual for clinical research and treatment in breast cancer, 5th edn. Greenwich Medical Media, London
82. Christie D, O'Brien M, Christie J, Kron T, Ferguson S, Hamilton C, Denham J (1996) A comparison of methods of cosmetic assessment in breast conservation treatment. Breast 5:358–36
83. Fitzal F, Krois W, Trischler H, Wutzel L, Riedl O, Kuhbelbock U, Wintersteiner B, Cardoso MJ, Dubsky P, Gnant M, Jakesz R, Wild T (2007) The use of a breast symmetry index for objective evaluation of breast cosmesis. Breast 16(4):429–435
84. Cagli B, Cogliandro A, Barone M, Persichetti P. Quality-of-life outcomes between mastectomy alone and breast reconstruction: comparison of patient-reported BREAST-Q and other health-related quality-of-life measures. Plast Reconstr Surg. 2014 Apr;133(4):594e-5e.
85. Cano SJ, Klassen AF, Scott AM, Pusic AL. A closer look at the BREAST-Q(©). Clin Plast Surg. 2013 Apr;40(2):287-96.
86. Aristokleous I, Saddiq M. Quality of life after oncoplastic breast-conserving surgery: a systematic review. ANZ J Surg. 2019 Jun;89(6):639-646.
87. Veiga DF, Veiga-Filho J, Ribeiro LM, Archangelo I Jr, Balbino PF, Caetano LV, Novo NF, Ferreira LM. Quality-of-life and self-esteem outcomes after oncoplastic breast-conserving surgery. Plast Reconstr Surg. 2010 Mar; 125(3):811-7.
88. Sun CS[1], Cantor SB[2], Reece GP[3], Crosby MA[3], Fingeret MC[4], Markey MK[5] Assessing Women's Preferences and Preference Modeling for Breast Reconstruction D ecision-Making. Plast Reconstr Surg Glob Open. 2014 Mar;2(3):e125.
89. Tenofsky PL, Dowell P, Topalovski T, Helmer SD. Surgical, oncologic, and cosmetic differences between oncoplastic and nononcoplastic breast conserving surgery in breast cancer patients. Am J Surg 2014; 207:398-402.

90. Pusic AL, Klassen AF, Scott AM, Klok JA, Cordeiro PG, Cano SJ. Development of a new patient-reported outcome measure for breast surgery: the BREAST-Q. Plast Reconstr Surg 2009; 124: 345-353.

.